

MEDICINA 2021



MINISTERIO
DE SANIDAD

PRUEBAS SELECTIVAS 2021 CUADERNO DE EXAMEN

MEDICINA - VERSIÓN: 4

NÚMERO DE MESA:

NÚMERO DE EXPEDIENTE:

Nº DE D.N.I. O EQUIVALENTE PARA EXTRANJEROS:

APELLIDOS Y NOMBRE:

ADVERTENCIA IMPORTANTE

ANTES DE COMENZAR SU EXAMEN, LEA ATENTAMENTE LAS SIGUIENTES INSTRUCCIONES

- MUY IMPORTANTE:** Compruebe que este Cuaderno de Examen, lleva todas sus páginas y no tiene defectos de impresión. Si detecta alguna anomalía, pida otro Cuaderno de Examen a la Mesa. **Realice esta operación al principio**, pues si tiene que cambiar el cuaderno de examen posteriormente, se le facilitará una versión "0", que no coincide con su versión personal en la colocación de preguntas y **no dispondrá** de tiempo adicional.
- El cuestionario se compone de 200 preguntas más 10 de reserva. Tenga en cuenta que hay **25 preguntas que están ligadas a una imagen**. Todas las imágenes están en un cuadernillo de imágenes separado.
- Compruebe que el **número de versión** de examen que figura en su "Hoja de Respuestas", **coincide** con el número de versión que figura en el cuestionario. Compruebe también el resto de sus datos identificativos.
- La "Hoja de Respuestas" está nominalizada. Se compone de dos ejemplares en papel autocopiativo que deben colocarse correctamente para permitir la impresión de las contestaciones en todos ellos. Recuerde que debe firmar esta Hoja.
- Compruebe que la respuesta que va a señalar en la "Hoja de Respuestas" corresponde al número de pregunta del cuestionario. **Sólo se valoran** las respuestas marcadas en la "Hoja de Respuestas", siempre que se tengan en cuenta las instrucciones contenidas en la misma.
- Si inutiliza su "Hoja de Respuestas" pida un nuevo juego de repuesto a la Mesa de Examen y no olvide consignar sus datos personales.
- Recuerde que el tiempo de realización de este ejercicio es de **cuatro horas y treinta minutos** improrrogables y que están **prohibidos** el uso de **calculadoras** y la utilización de **teléfonos móviles**, o de cualquier otro dispositivo con capacidad de almacenamiento de información o posibilidad de comunicación mediante voz o datos.
- No se entregarán**, en ningún caso, **los cuestionarios** con las preguntas de examen. Las distintas versiones de los cuadernos de examen se publicarán en la Web del Ministerio de Sanidad, al cierre de la última mesa de examen.

1. Pregunta asociada a la imagen 1.

Varón de 65 años, sin antecedentes de interés, que consulta por tos, dolor torácico, fiebre, sudoración nocturna y disnea. En la radiografía de tórax se observa un derrame pleural unilateral izquierdo, por lo que se realiza una TC torácica que confirma el derrame pleural y donde además se observa un engrosamiento pleural y micronódulos subpleurales en el lóbulo superior izquierdo. Ante este hallazgo se decide realizar una toracoscopia con biopsia pleural, cuya histología se muestra en la figura. ¿Cuál es el diagnóstico anatomopatológico de la lesión pleural?:

1. Infiltración por adenocarcinoma.
2. Inflamación aguda con abscesificación.
3. Inflamación granulomatosa.
4. Mesotelioma.

2. Pregunta asociada a la imagen 2.

Varón de 20 años, de constitución longilínea, que presenta desde hace unos 15 meses disnea de grandes esfuerzos que progresa a pequeños esfuerzos, con palpitaciones y dolor precordial. Fallece de forma súbita subiendo escaleras. En la necropsia se encuentra un vaso con la imagen de la figura. De las siguientes ¿cuál es la enfermedad más probable?:

1. Embolia pulmonar.
2. Traumatismo torácico con afectación de la aorta y el corazón.
3. Necrosis quística de la media y síndrome de Marfan.
4. Síndrome dislipémico familiar con grave aterosclerosis.

3. Pregunta asociada a la imagen 3.

Mujer de 81 años que consulta por ictericia, dolor epigástrico, astenia y anorexia. La TC abdominal muestra en la cabeza del páncreas una lesión sólida, mal delimitada, de 24 x 24 mm, que contacta focalmente con la vena mesentérica superior y comporta dilatación de la vía biliar. No se observa un claro contacto con otras estructuras vasculares principales. Con la sospecha de proceso neofornativo se indica la intervención quirúrgica. Se muestra una imagen macroscópica y una microscópica de la lesión pancreática. El estudio inmunohistoquímico realizado en la pieza de resección muestra positividad para citoqueratina 7 y negatividad para sinaptofisina, tripsina, CK20 y CDX2. ¿Cuál es el diagnóstico anatomopatológico de la lesión pancreática?:

1. Adenocarcinoma ductal.
2. Cistadenoma seroso.
3. Neoplasia mucinosa quística.
4. Pancreatitis autoinmune asociada a enfermedad por IgG4.

4. Pregunta asociada a la imagen 4.

Se realizó una biopsia hepática en una paciente de 37 años con obesidad y alteración de las transaminasas (figura 2014) que demostró una intensa esteatosis que afectaba al 70% de los hepatocitos. A los 7 años, tras ser diagnosticada de esclerosis múltiple y ganar peso, se repitió la biopsia (figura 2021). ¿Cuál de las siguientes afirmaciones describe mejor la evolución?:

1. La esteatosis es menos intensa en la segunda biopsia, lo que es signo de buen pronóstico.
2. En la segunda biopsia no hay datos de inflamación ni degeneración balonizante, lo que es signo de buen pronóstico.
3. La segunda biopsia muestra una situación estable.
4. La presencia de fibrosis en puentes demuestra la progresión de la enfermedad.

5. Pregunta asociada a la imagen 5.

Mujer de 90 años de edad que presenta desde hace un mes y medio la lesión de la imagen. La lesión ha crecido rápidamente, sangra con facilidad y le ocasiona ligero dolor. De entre las siguientes opciones ¿cuál es la más probable?:

1. Carcinoma de células escamosas cutáneo invasivo.
2. Carcinoma basocelular esclerodermiforme.
3. Sarcoma de Kaposi.
4. Lupus vulgar.

6. Pregunta asociada a la imagen 6.

Mujer de 70 años que consulta por lesiones cutáneas de 1 año de evolución, sin otra sintomatología asociada. Niega antecedentes personales de interés. En la exploración presenta 20 placas eritematosas finamente descamativas y discretamente atróficas, de tamaños de 4 a 10 cm en glúteos, ambas axilas y mamas, sin otros hallazgos. La anatomía patológica muestra un infiltrado en dermis superficial de linfocitos atípicos en banda, con marcado epidermotropismo y formación de microabscesos intraepidérmicos. La analítica sanguínea completa fue normal. De los siguientes ¿cuál es el diagnóstico más probable?:

1. Linfoma de Hodgkin cutáneo.
2. Síndrome de Sézary.
3. Linfoma no Hodgkin cutáneo tipo T.
4. Psoriasis pustulosa.

7. Pregunta asociada a la imagen 7.

Niño de 23 meses de edad que ingresa por rectorragias de repetición y anemización (hemoglobina 10,0 g/dl, hematocrito 27,9 %. Se realiza estudio ecográfico abdominal sin hallazgos. Se muestra en la imagen la gammagrafía con pertecnetato-99mTc. De los siguientes, el diagnóstico más probable es:

1. Punto de sangrado de origen gástrico.
2. Divertículo de Meckel revestido de mucosa gástrica ectópica.
3. Punto de sangrado de origen genitourinario.
4. Gammagrafía normal.

8. Pregunta asociada a la imagen 8.

Varón de 86 años con antecedentes de adenocarcinoma de próstata tratado con braquiterapia e HTA bien controlada que acude a urgencias por la aparición de edemas en MMII en las dos últimas semanas y disnea progresiva hasta hacerse de reposo. Se realiza ecocardiograma transtorácico observando una hipertrofia leve concéntrica del VI con función sistólica conservada. Se muestra la gammagrafía con pirofosfatos-99mTc. ¿Cuál de los siguientes es el diagnóstico más probable?:

1. Infarto agudo de miocardio.
2. Gammagrafía cardiaca normal.
3. Amiloidosis cardiaca mediada por transtiretina.
4. Derrame pericárdico.

9. Pregunta asociada a la imagen 9.

Mujer de 85 años, en tratamiento con rosuvastatina por dislipemia, que en las últimas 4 semanas presenta fiebre diaria (38-38,5°C), bien tolerada, sin escalofríos y sin sudoración nocturna, y pérdida de 3 kg de peso. En la exploración física destaca engrosamiento de la arteria temporal izquierda. Análisis: PCR 12 mg/dl, hemoglobina 9,5 g/dl. Radiografía de tórax normal. El resultado de la PET/TC se muestra en la figura. En este contexto ¿cuál es la respuesta correcta?:

1. La fiebre o febrícula es un síntoma presente en menos del 10 % de los pacientes.
2. Cuando se diagnostica la enfermedad, los hallazgos radiológicos (como los observados en esta PET/TC) están presentes en un 50-70 % de los pacientes.
3. Atendiendo a los hallazgos de la PET/TC en esta paciente tiene indicación de tratamiento inmediato con glucocorticoides (20 mg/día) y tocilizumab.
4. La PET/TC es la técnica más específica para establecer el diagnóstico.

10. Pregunta asociada a la imagen 10.

Mujer de 30 años sin cirugías previas en estudio de esterilidad primaria de 18 meses de evolución. No existen hallazgos patológicos en su pareja masculina. La ecografía ginecológica es normal. La histerosalpingografía se muestra en la imagen. Con estos datos ¿cuál sería el siguiente procedimiento a realizar?:

1. Fecundación in vitro.
2. Inseminación artificial.
3. Salpinguectomía bilateral laparoscópica.
4. Cromopertubación laparoscópica.

11. Pregunta asociada a la imagen 11.

Varón de 52 años, obeso, que acude a urgencias por pérdida de visión brusca en el ojo derecho. En la exploración del fondo de ojo encontramos la imagen representada. El resto de la exploración se encuentra dentro de la normalidad. ¿Cuál de las siguientes patologías presenta?:

1. Retinopatía hipertensiva aguda con estrella macular.
2. Retinopatía diabética proliferativa con afectación de cuatro cuadrantes.
3. Retinitis por citomegalovirus.
4. Trombosis de vena central de la retina.

12. Pregunta asociada a la imagen 12.

Varón de 62 años que consulta por una masa laterocervical derecha de crecimiento progresivo que se acompaña de odinofagia. Fumador de 1 paquete de cigarrillos al día desde hace 30 años. Las exploraciones de cavidad oral, orofaringoscópica, rinoscópica y otoscópica son normales. En la palpación cervical se identifica una adenopatía a nivel III de 4 cm, dura y adherida a planos profundos. ¿Cuál es el diagnóstico clínico más probable según la imagen de laringoscopia?:

1. Carcinoma transglótico derecho con adenopatía metastásica.
2. Carcinoma de seno piriforme derecho con adenopatía metastásica.
3. Carcinoma de supraglotis derecha con adenopatía metastásica.
4. Carcinoma de amígdala palatina derecha con adenopatía metastásica.

13. Pregunta asociada a la imagen 13.

Mujer de 64 años que consulta por dolor centrotorácico de 24 horas de evolución sin otras manifestaciones clínicas. En la radiografía de tórax ¿qué hallazgo se encuentra?:

1. Aneurisma aórtico.
2. Pericarditis aguda.
3. Neumonía.
4. Hernia hiatal.

14. Pregunta asociada a la imagen 14.

Varón de 74 años que consulta por dolor en hemitórax derecho de características pleuríticas de 1 semana de evolución, disnea de moderados esfuerzos, tos productiva y febrícula, sin síndrome general. En la analítica destaca PCR 92,9 mg/L y dímero D 1.630 ng/ml (normal <500). Se muestra la radiografía de tórax postero-anterior. ¿Cuál es el diagnóstico de sospecha y la actitud a seguir?:

1. Solicitar angioTC de arterias pulmonares por sospecha de tromboembolismo pulmonar.
2. Iniciar tratamiento antibiótico por sospecha de neumonía sin signos de complicación y control radiológico en 4-6 semanas.
3. Derivarle a consulta especializada por sospecha radiológica de carcinoma de pulmón.
4. Solicitar radiografía en decúbito lateral derecho por sospecha de derrame pleural encapsulado previo a toracocentesis.

15. Pregunta asociada a la imagen 15.

En un paciente anticoagulado y antiagregado que presenta lenguaje incoherente sin otras manifestaciones clínicas asociadas, con una imagen en la TC craneal como la que se muestra, ¿cuál es el diagnóstico más probable?:

1. Hemorragia subaracnoidea.
2. Hematoma intraparenquimatoso.
3. Hematoma epidural.
4. Hematoma subdural.

16. Pregunta asociada a la imagen 16.

Varón de 47 años sin antecedentes de interés que acude a urgencias por fiebre de hasta 39°C con escalofríos y sudoración, de una semana de evolución, acompañada de dolor epigástrico y malestar general. Se realiza TC abdominopélvica con contraste endovenoso que se muestra en la imagen. ¿Cuál de los siguientes diagnósticos es más probable?:

1. Absceso hepático.
2. Hemangioma hepático.
3. Hepatocarcinoma.
4. Hiperplasia nodular focal con necrosis en su interior.

17. Pregunta asociada a la imagen 17.

Varón de 74 años sin antecedentes de interés que consulta por presentar desde hace 15 días sensación continua de distensión abdominal e intolerancia oral con vómitos ocasionales de contenido maloliente. En la analítica únicamente destaca glucemia 110 mg/dl, PCR 6,3 mg/L (normal 0-5) y 13.140 leucocitos/microL. Se realiza TC abdominal con contraste intravenoso, que se muestra. Considerando los datos clínicos y la prueba de imagen ¿qué diagnóstico es más probable?:

1. Obstrucción gástrica por neoplasia antropilórica.
2. Gastritis enfisematosa.
3. Gastroparesia diabética.
4. Úlcera péptica con signos de perforación contenida.

18. Pregunta asociada a la imagen 18.

Varón de 43 años alérgico a la penicilina que presenta boca séptica, síndrome febril, disfagia, edema, eritema y dolor submaxilar de una semana de evolución, sin mejoría con tratamiento antiinflamatorio y antibiótico. Se aporta imagen de la TC cervicofacial realizada tras la administración de contraste intravenoso ¿Qué diagnóstico le sugiere?:

1. Angina de Ludwig.
2. Absceso lingual.
3. Faringitis abscesificada.
4. Quiste dermoide lingual abscesificado.

19. Pregunta asociada a la imagen 19.

Varón de 56 años con antecedentes de infección por VIH diagnosticada hace unos meses, que es encontrado confuso, desorientado y con hemiparesia derecha. La familia refiere que presenta una pérdida significativa de peso en los últimos 6 meses, así como diarrea frecuente. No ha comenzado tratamiento antirretroviral por deseo personal. Los análisis muestran una carga viral de VIH-1 de 600.000 copias/mL, 130 linfocitos CD4, 900 linfocitos totales y un cociente CD4/CD8 de 0,1. La serología a toxoplasma, la carga viral de CMV y el antígeno criptocócico en sangre son negativos. La RM cerebral se muestra en la figura. ¿Cuál es el diagnóstico más probable?:

1. Toxoplasmosis cerebral.
2. Linfoma primario del sistema nervioso central.
3. Leucoencefalopatía multifocal progresiva.
4. Encefalitis por CMV.

20. Pregunta asociada a la imagen 20.

Paciente de 75 años diagnosticado de endocarditis bacteriana por *Staphylococcus aureus* resistente a la meticilina tras presentar fiebre de 10 días de evolución, soplo sistólico en foco mitral 1-2/6, ecocardiografía transtorácica compatible y hemocultivos positivos. Se le está administrando vancomicina. A los 4 días de antibioterapia presenta disnea intensa, ortopnea y TA 110/55 mmHg. Se aprecia un soplo en foco mitral irradiado a axila 3/6. Se muestra la radiografía de tórax. Indique la actitud más apropiada:

1. Añadir al tratamiento voriconazol.
2. Sustituir la vancomicina por daptomicina y administrar furosemida.
3. Añadir gentamicina, rifampicina, furosemida y nitritos.
4. Indicar cirugía de recambio valvular urgente y tratamiento deplectivo.

21. Pregunta asociada a la imagen 21.

La presencia de lesiones cutáneas en forma de pápulas violáceas en dorso de articulaciones interfalángicas, como las que se aprecian en la figura, son muy características de:

1. Lupus cutáneo subagudo.
2. Porfiria cutánea tarda.
3. Dermatomiositis.
4. Artropatía psoriásica.

22. Pregunta asociada a la imagen 22.

Mujer de 64 años con antecedentes de diabetes mellitus, hipertensión arterial y obesidad (índice de masa corporal 34) que es atendida en su domicilio por el servicio de emergencias tras presentar durante el descanso nocturno dolor torácico, sudoración intensa, mareos y vómitos de dos horas de evolución. Se realiza electrocardiograma urgente (imagen). En la exploración física se aprecia una ligera disminución del nivel de conciencia, frialdad acra y tensión arterial de 75/30 mmHg, además de un aumento de la presión venosa yugular durante la inspiración y la aparición de pulso paradójico, sin evidencia de edema pulmonar en la auscultación. Con los datos clínicos, exploratorios y electrocardiográficos expuestos, ¿qué complicación del infarto sospecha en esta paciente?:

1. Afectación de ventrículo derecho.
2. Rotura del septo interventricular basal.
3. Rotura del músculo papilar posteromedial mitral.
4. Pseudoaneurisma ventricular inferobasal.

23. Pregunta asociada a la imagen 23.

Varón de 19 años con antecedentes familiares de muerte súbita en padre que acude por clínica de ángor y síncope en esfuerzo, con sensación de palpitations rápidas con el esfuerzo. Presenta el ECG que se adjunta. Se realiza un ecocardiograma y es diagnosticado de una miocardiopatía. Considerando su sospecha del tipo de miocardiopatía que presenta, señale la respuesta verdadera:

1. La fracción de eyección del ventrículo izquierdo muy frecuentemente es inferior al 55 %.
2. Esta entidad es debida a una hipertrofia del tabique con obstrucción dinámica en el tracto de salida del ventrículo izquierdo.
3. No se asocia a disfunción diastólica.
4. El grosor de la pared del ventrículo izquierdo es normal o esta disminuido.

24. Pregunta asociada a la imagen 24.

En esta genealogía se observa un patrón de herencia autosómica dominante con un salto de generación en II-1 (su padre I-1 y su hijo III-1 están afectados por la enfermedad mientras que II-1 no la manifiesta). ¿Cómo se llama este fenómeno?:

1. Herencia mitocondrial.
2. Expresividad variable.
3. Penetrancia incompleta.
4. Variación en el fenotipo debida al ambiente.

25. Pregunta asociada a la imagen 25.

La imagen corresponde a 5 minutos de estudio de una poligrafía respiratoria en un varón de 62 años. ¿Qué tipo de evento respiratorio se ve en la misma?:

1. Apnea obstructiva.
2. Esfuerzo respiratorio asociado a microdespertar.
3. Apnea central.
4. Hipopnea.

26. ¿Cuál de los siguientes estudios de la coagulación se encontraría alterado en un paciente en el que se sospecha un trastorno hemorrágico hereditario por deficiencia del factor VII?:

1. Tiempo de tromboplastina parcial activado.
2. Tiempo de trombina.
3. Tiempo de protrombina.
4. Determinación de factor von Willebrand.

27. Con respecto a la actividad eléctrica del músculo liso gastrointestinal en una situación fisiológica, indique la afirmación FALSA:

1. El ritmo de casi todas las contracciones gastrointestinales viene determinado por la frecuencia de las ondas lentas.
2. La despolarización de las ondas lentas viene determinada por la entrada de iones sodio y calcio.
3. Los potenciales en espiga son potenciales de acción y tienen una duración mayor que el de las grandes fibras nerviosas.
4. En la generación y características de los potenciales en espiga es determinante la participación de iones calcio.

28. En cuanto a las características de los potenciales de acción que presentan las fibras musculares esqueléticas, en relación con los potenciales de acción de las fibras de las motoneuronas A alfa que las inervan, señale la respuesta INCORRECTA:

1. El potencial de membrana de reposo tiene un valor similar.
2. La duración del potencial de acción de la fibra muscular es mayor.
3. La velocidad de conducción del potencial de acción de la fibra muscular es menor.
4. El flujo de corriente en la profundidad de la fibra muscular es similar al de la motoneurona.

29. En relación con el control fisiológico hormonal y por autacoides de la filtración glomerular y del flujo sanguíneo renal, indique la afirmación FALSA:

1. El óxido nítrico derivado del endotelio aumenta la resistencia vascular y disminuye la filtración glomerular.
2. Las prostaglandinas y la bradicinina reducen la resistencia vascular renal y tienden a aumentar la filtración glomerular.
3. La noradrenalina y la adrenalina contraen los vasos sanguíneos y reducen la filtración glomerular.
4. La angiotensina II contrae preferentemente las arteriolas eferentes en la mayoría de los estados fisiológicos.

30. El perfil metabólico a las dos horas de haber ingerido una comida con abundantes proteínas y pocos hidratos de carbono incluye todos los siguientes cambios EXCEPTO:

1. Aumento de la oxidación de aminoácidos de cadena ramificada en el músculo esquelético.
2. Aumento de los niveles de glucagón.
3. Aumento de la gluconeogénesis hepática.
4. Aumento de la utilización de citrulina por los enterocitos.

31. En relación con la toxicidad del etanol, señale la afirmación correcta:

1. El acetato producido en el metabolismo hepático del etanol es oxidado en este tejido para obtener energía.
2. El incremento en la relación NADH/NAD⁺ en el metabolismo hepático del etanol inhibe la gluconeogénesis.
3. El ácido úrico compite con el lactato en la excreción urinaria, contribuyendo a la hiperlactacidemia.
4. Los principales marcadores bioquímicos de ingesta habitual de etanol son las transaminasas, especialmente la alanina-aminotransferasa sobre la aspartato-aminotransferasa.

32. **En relación con el volumen y flujo sanguíneo en los pulmones, en un sujeto sano y en bipedestación, señale la afirmación FALSA:**
1. En la espiración forzada se puede generar trasvase de sangre de la circulación pulmonar a la circulación sistémica.
 2. Cuando disminuye la concentración de oxígeno en los alvéolos, los vasos adyacentes se dilatan.
 3. El ejercicio aumenta el flujo sanguíneo en todas las zonas pulmonares.
 4. El aumento del gasto cardíaco durante el ejercicio intenso es asumido normalmente sin grandes aumentos en la presión arterial pulmonar.
33. **Mujer de 16 años diagnosticada de rinoconjuntivitis alérgica por sensibilización a pólenes de gramíneas desde los 10 años, que no controla totalmente la sintomatología en época de polinización con antihistamínicos orales y corticoides tópicos nasales. ¿Qué opción terapéutica etiológica estaría indicada?:**
1. Inmunoterapia específica vía sublingual o vía subcutánea durante un periodo mínimo de 3 años.
 2. Inmunoterapia específica vía sublingual o vía subcutánea durante un periodo máximo de 1 año.
 3. Omalizumab vía subcutánea cada 4 semanas durante un período máximo de 1 año.
 4. Omalizumab vía subcutánea cada 4 semanas durante un período mínimo de 6 meses.
34. **En la inmunoterapia antitumoral basada en el uso de anticuerpos monoclonales contra puntos de control inmunológico (checkpoints) destaca el uso de los anticuerpos monoclonales que bloquean la interacción entre PD-1 y sus ligandos. ¿Cuál de las siguientes afirmaciones es cierta?:**
1. La molécula PD-1 es un receptor inhibidor de los linfocitos T que se expresa mayoritariamente en linfocitos T naïve.
 2. La interacción de PD-1 y sus ligandos inhibe la activación de los linfocitos T en los ganglios linfáticos.
 3. El bloqueo de PD-1 o de sus ligandos potencia la capacidad antitumoral de los linfocitos T CD8+.
 4. El uso de este tipo de inmunoterapia no se debe combinar con tratamientos de quimioterapia.
35. **Respecto a las células T reguladoras (Treg) es cierto que:**
1. Colaboran en la eliminación de células tumorales.
 2. Expresan el correceptor inhibidor CTLA-4.
 3. Coexpresan tanto CD4 como CD8.
 4. Liberan citoquinas como IL-17 o IL-22.
36. **Un estudio reciente indica que aproximadamente el 10-20 % de los pacientes muy graves o fallecidos por COVID-19 poseen autoanticuerpos neutralizantes de los interferones de tipo I. Los interferones de tipo I:**
1. Inhiben la actividad citotóxica de los linfocitos T CD8+ contra las células infectadas.
 2. Son producidos por linfocitos CD4+ Th1 tras el reconocimiento de péptidos víricos mediante el receptor T para el antígeno.
 3. Activan la expresión de genes que confieren a la célula huésped una resistencia mayor a la infección viral.
 4. Inhiben la expresión de los antígenos de histocompatibilidad (HLA) de clase I en las células infectadas.
37. **Mujer de 25 años con antecedentes de asma bronquial alérgica por sensibilización a pólenes de gramíneas y dermatitis atópica. Presenta de forma brusca hipotensión, taquicardia, urticaria y broncoespasmo tras ingerir cacahuetes y es trasladada a urgencias. ¿Cuál sería el orden de los fármacos a administrar y qué prueba de laboratorio podría solicitarse para ser evaluada posteriormente?:**
1. Adrenalina intramuscular, seguida de un broncodilatador inhalado tipo SABA y dexclorfeniramina intramuscular. A continuación solicitar triptasa sérica.
 2. Un broncodilatador inhalado tipo SABA, seguido de dexclorfeniramina intramuscular y adrenalina intramuscular. A continuación solicitar triptasa sérica.
 3. Dexclorfeniramina intramuscular, seguida de un broncodilatador inhalado tipo SABA y adrenalina intramuscular. A continuación solicitar proteína catiónica del eosinófilo.
 4. Adrenalina intramuscular, seguida de un broncodilatador inhalado tipo SABA y dexclorfeniramina intramuscular. A continuación solicitar proteína catiónica del eosinófilo.
38. **Paciente de 35 años de edad que consulta para confirmar una sospecha de alergia a *Anisakis simplex*. Ha sufrido previamente un cuadro clínico de anisakirosis gastrointestinal tras ingerir pescado. En las pruebas efectuadas se evidencian niveles de IgE específica de 10 KU/l frente a *Anisakis simplex*. De las siguientes ¿cuál sería la recomendación dietética para este paciente?:**
1. No puede comer ningún pescado, crustáceo, molusco ni cefalópodo.
 2. Puede comer pescado fresco cocinado a la plancha.
 3. Puede comer pescado ultracongelado comercialmente.
 4. Puede comer pescado fresco marinado o ahumado en frío.

39. **Las diferentes clases (isotipos) de inmunoglobulinas (Ig) tienen diferentes funciones que dependen de los fragmentos Fc de sus cadenas pesadas. ¿Cuál de las siguientes afirmaciones es FALSA?:**
1. La IgA se une al receptor poli-Ig (pIgR) para atravesar la placenta y participar en la defensa del neonato.
 2. La IgG se une al receptor III para Fc-gamma (Fc-gamma-RIII) de los fagocitos activando el proceso de opsonización.
 3. La IgM se une a C1q y activa la vía clásica del complemento contribuyendo a la eliminación de bacterias extracelulares.
 4. La IgE se une al receptor para Fc-épsilon (Fc-épsilon-R) y activa a eosinófilos y mastocitos participando en la defensa frente a los helmintos.
40. **Diferentes mutaciones en el gen AIRE (Auto-immune Regulator) causan una enfermedad rara denominada síndrome poliglandular auto-inmune tipo 1 (APS-1). Respecto al gen ¿cuál de las siguientes afirmaciones es cierta?:**
1. Está ligado al cromosoma X, por lo que el síndrome APS-1 también se conoce como IPEX (Inmunodesregulación, Poliendocrinopatía y Enteropatía ligada al cromosoma X).
 2. Se expresa en los timocitos que no expresan CD4 ni CD8 (doble negativos) promoviendo su expansión y participando en el proceso de selección positiva en el timo.
 3. Se expresa en las células T reguladoras controlando su función y siendo responsable del proceso de tolerancia periférica.
 4. Se expresa en células epiteliales de la médula tímica regulando la expresión antígenos específicos de otros tejidos y participando en el proceso de selección negativa en el timo.
41. **¿Cuál es la mejor forma de medir la carga global de enfermedad en una población?:**
1. Los años vividos con discapacidad.
 2. Los años de vida perdidos por muerte prematura.
 3. La mortalidad general y por las principales enfermedades.
 4. Los años de vida ajustados por discapacidad.
42. **En la valoración del riesgo de sesgo en los ensayos clínicos ¿cuál de los siguientes criterios se considera?:**
1. Pérdidas en el seguimiento.
 2. Falta de representatividad de la muestra.
 3. Insuficiente tamaño muestral.
 4. Escasa comparabilidad de los casos y controles.
43. **Se realiza un estudio para determinar la posible relación entre la contaminación ambiental por SO₂ en diversas zonas geográficas y el número de visitas a urgencias por asma. Sobre el diseño del estudio, señale la respuesta correcta:**
1. Estudio de correlación ecológica.
 2. Estudio de incidencia.
 3. Estudio de prevalencia.
 4. Estudio de cohortes.
44. **¿En cuál de las siguientes infecciones se precisan medidas de aislamiento de contacto y gotas?:**
1. Varicela.
 2. Fiebres hemorrágicas virales.
 3. Norovirus.
 4. *Clostridioides difficile*.
45. **Un ensayo clínico controlado ha evaluado la eficacia de un nuevo antiagregante en pacientes graves con síndrome coronario agudo. En el grupo de tratamiento convencional (control) la mortalidad fue del 10 % en mujeres y del 8 % en hombres. En el grupo de intervención con el nuevo antiagregante, la mortalidad se redujo a la mitad del observado en el control tanto en mujeres como en hombres. En relación con la eficacia del nuevo antiagregante para mejorar la supervivencia según el género, señale la respuesta correcta:**
1. Es más eficaz en mujeres, porque el valor de NNT estimado en mujeres es inferior al de los hombres.
 2. Es más eficaz en hombres, porque el valor de NNT estimado en hombres es superior al de las mujeres.
 3. El nuevo antiagregante es igual de eficaz en mujeres y hombres, porque en ambos casos reduce la mortalidad a la mitad.
 4. Es más eficaz en hombres, porque el valor de NNT estimado en hombres es inferior al de mujeres.
46. **Para conocer si el uso habitual de ácido acetil salicílico (AAS) se asocia a un mayor riesgo de hipertensión se selecciona un grupo de sujetos, se averigua cuántos están tomando AAS y se les sigue durante 5 años para identificar los casos nuevos de hipertensión. ¿Cuál es el diseño de este estudio?:**
1. Es un ensayo clínico, porque se realiza con fármacos.
 2. Es un estudio ecológico, porque se sigue a muchos sujetos.
 3. Es un estudio de casos y controles, en el que los casos toman AAS y los controles no.
 4. Es un estudio de cohortes, porque se sigue a sujetos clasificados según su exposición para identificar el riesgo de una enfermedad.

47. **¿Qué tipo de medidas de precaución deben adoptarse ante un paciente con neumonía y antigenuria positiva a *Legionella pneumophila*?:**
1. Precauciones de transmisión por gotas.
 2. Precauciones de transmisión por contacto.
 3. Precauciones de transmisión por aire.
 4. Precauciones estándar.
48. **La especificidad de una prueba diagnóstica es del 94 %. ¿Cuál es la interpretación correcta?:**
1. De cada 100 resultados negativos, 94 corresponden a pacientes sanos.
 2. De cada 100 pacientes sanos, en 94 el resultado de la prueba será negativo.
 3. De cada 100 pacientes enfermos, en 6 el resultado de la prueba será negativo.
 4. De cada 100 resultados positivos, 6 corresponden a pacientes enfermos.
49. **En un meta-análisis, el estimador combinado de los resultados de los estudios revisados es:**
1. La suma de los resultados de todos los estudios.
 2. La media aritmética de los resultados de todos los estudios.
 3. La media ponderada de los resultados de todos los estudios.
 4. El porcentaje de resultados favorables a la hipótesis estudiada en todos los estudios.
50. **Varón de 58 años que acude a control programado de una diabetes mellitus tipo 2 diagnosticada hace 6 años. Tiene antecedentes personales de HTA, dislipidemia, cardiopatía isquémica y pancreatitis de origen biliar. Su medicación incluye lisinopril, metoprolol, metformina, AAS y atorvastatina. En la exploración física presenta tensión arterial 151/93 mmHg, IMC 27,1 kg/m². La hemoglobina glicada es de 8,3 %. ¿Cuál de los siguientes es el tratamiento más adecuado para este paciente?:**
1. Empaglifozina.
 2. Glipizida.
 3. Acarbosa.
 4. Sitagliptina.
51. **Mujer de 55 años con diabetes tipo 1 diagnosticada a los 15 años que refiere náuseas y distensión abdominal, especialmente después de las comidas. La evaluación es compatible con una gastroparesia diabética. ¿Cuál de los siguientes medicamentos sería el tratamiento más adecuado para mejorar sus síntomas?:**
1. Lansoprazol.
 2. Ondansetrón.
 3. Loperamida.
 4. Metoclopramida.
52. **Paciente diabético de 63 años a quien su médico de familia ha solicitado una analítica para determinar los niveles de vitamina B12. ¿Cuál es el fármaco antidiabético que toma que justifica dicha solicitud?:**
1. Gliclazida.
 2. Metformina.
 3. Repaglinida.
 4. Pioglitazona.
53. **Varón de 28 años que es trasladado a urgencias con signos de intoxicación aguda. Está consciente y presenta un cuadro caracterizado por vómitos, diarrea, sudoración, sialorrea, lagrimeo y miosis. Considerando la causa más probable de este síndrome, ¿qué fármaco indicaría para su tratamiento de entre los siguientes?:**
1. Naloxona.
 2. Flumazenilo.
 3. Ciproheptadina.
 4. Atropina.
54. **Mujer de 35 años diagnosticada de esquizofrenia refractaria que ha iniciado tratamiento con clozapina. ¿Qué valor de laboratorio se debería monitorizar de forma periódica?:**
1. El aclaramiento de creatinina.
 2. El recuento sanguíneo de leucocitos.
 3. El nivel sérico de colesterol.
 4. El nivel sérico de transaminasas.
55. **Indique cuál de los siguientes NO se considera un factor de riesgo de delirium postoperatorio en el paciente mayor:**
1. Caídas previas.
 2. Demencia o deterioro cognitivo.
 3. Institucionalizado en una residencia.
 4. Alteración visual y auditiva.
56. **¿Qué afirmación es correcta en relación con el omeprazol?:**
1. Es un potente antiácido.
 2. Bloquea reversiblemente la bomba de hidrogeniones en el estómago.
 3. Es un profármaco.
 4. Tras disolverse su cubierta entérica en el estómago se une directamente a la bomba de protones de la célula parietal.
57. **Uno de las siguientes signos clínicos impide realizar el diagnóstico de muerte cerebral:**
1. Presencia de reflejos medulares.
 2. Anisocoria.
 3. Ausencia de hipotensión.
 4. Ausencia de ventilación espontánea.

58. **En la valoración preoperatoria de un paciente ¿cuál de los siguientes NO consideraría un factor predisponente a desarrollar complicaciones pulmonares?:**
1. Edad > 60 años.
 2. Albúmina sérica < 3,5 g/100ml.
 3. Consumo de alcohol.
 4. ASA = 1.
59. **Para tratar una infección en un niño alérgico a la penicilina, de los siguientes antibióticos a los que el germen es sensible según el antibiograma ¿cuál utilizaría?:**
1. Claritromicina.
 2. Imipenem.
 3. Ceftriaxona.
 4. Norfloxacin.
60. **Varón de 40 años sin antecedentes relevantes que consulta por hipoacusia izquierda de instauración progresiva y un bulto ipsilateral en el cuello. No refiere catarro de vías altas, rinorrea acuosa, prurito nasal, otalgia, otorrea, vértigo ni acúfenos. En la otoscopia, en el oído izquierdo se observa una membrana timpánica íntegra con una imagen de líquido ambarino con burbujas en oído medio, siendo la exploración del oído derecho normal. Rinne positivo en oído derecho y negativo en oído izquierdo, Weber lateraliza a oído izquierdo. ¿Cuál de las siguientes enfermedades es más probable que tenga en el oído izquierdo?:**
1. Otitis media aguda que debe ser tratada con antibióticos vía oral.
 2. Otitis media crónica colesteatomatosa que debe ser tratada mediante cirugía.
 3. Otitis media serosa que precisa una exploración de la nasofaringe en busca de una neoformación u obstrucción de la trompa de Eustaquio.
 4. Hipoacusia neurosensorial que precisa la realización de una audiometría tonal y una logaudiometría.
61. **Varón de 36 años que consulta por hiperemia conjuntival y sensación de cuerpo extraño. En la exploración presenta afectación del ganglio preauricular. ¿Cuál de las siguientes patologías NO se corresponde con dicha exploración?:**
1. Conjuntivitis adenovírica.
 2. Conjuntivitis alérgica.
 3. Síndrome oculoglandular de Parinaud.
 4. Conjuntivitis por *Chlamydia*.
62. **Paciente de 20 años que acude a urgencias tras sufrir un accidente de bicicleta con traumatismo facial. Se realiza TC craneal que muestra una fractura del tercio medio facial que afecta a la región órbita-malar. Una de las complicaciones más frecuentes de este tipo de fracturas es:**
1. Anquilosis tèmpero-mandibular.
 2. Maloclusión dental.
 3. Pseudoartrosis naso-etmoidal.
 4. Enoftalmos.
63. **Mujer de 68 años que utiliza para visión lejana gafas de +4,00 dioptrías en ambos ojos. Consulta porque desde hace unas semanas tiene dolor ocular con cefalea y visión borrosa por la noche cuando está viendo la televisión en penumbra. ¿Cuál de las siguientes patologías es más probable que presente?:**
1. Glaucoma por cierre angular primario.
 2. Migraña.
 3. Queratitis actínica.
 4. Síndrome de ojo seco.
64. **¿Cuál de las siguientes entidades es más probable que presente un paciente que acude a consulta por visión borrosa y metamorfopsia?:**
1. Maculopatía.
 2. Neuritis óptica.
 3. Glaucoma agudo.
 4. Catarata intumesciente.
65. **Mujer de 52 años de edad, a la que tres semanas antes se había diagnosticado una sinusitis aguda maxilar, etmoidal y frontal derechos. Mejoró inicialmente con tratamiento antibiótico, des congestionante nasal, mucolítico y corticoides tópicos. Acude dos semanas después con un cuadro de fiebre, cefalea intensa, náuseas y malestar general. Para el estudio de posibles complicaciones supuradas intracraneales la prueba complementaria más adecuada es:**
1. Tomografía axial computarizada del macizo facial con cortes coronales y axiales.
 2. Endoscopia nasal con ópticas rígidas o flexibles.
 3. Resonancia magnética nuclear con gadolinio.
 4. Punción lumbar.

66. **Mujer de 57 años intervenida de mamoplastia de aumento con prótesis hace 4 años. Refiere que desde hace 2 años su mama izquierda está más rígida que la derecha y que en ocasiones le ha producido molestias al realizar esfuerzos con su brazo izquierdo. En la exploración física presenta asimetría evidente de ambas mamas con aumento de la consistencia y cierta deformidad de la mama izquierda y desplazamiento moderado hacia el hueco axilar. ¿Cuál de los siguientes es el diagnóstico más probable?:**
1. Seroma crónico con colonización bacteriana.
 2. Linfoma anaplásico de células grandes asociado a prótesis mamarias.
 3. Contractura capsular.
 4. Carcinoma ductal infiltrante de mama.
67. **El conocimiento de la anatomía de la mama es fundamental a la hora de realizar intervenciones quirúrgicas en cirugía plástica. Señale cuál de los siguientes troncos nerviosos es el encargado en la mayoría de los casos de inervar el complejo areola-pezones:**
1. Rama cutánea lateral del nervio intercostobraquial.
 2. Ramas cutáneas mediales del plexo cervical.
 3. Rama cutánea medial del nervio torácico largo.
 4. Rama cutánea lateral de los nervios intercostales.
68. **Mujer de 60 años con crisis de mareo de segundos de duración que se desencadenan con los movimientos de la cabeza a la derecha y cuando se da la vuelta en la cama a la derecha. No se asocia a hipoacusia, sensación de taponamiento ni acúfenos. La exploración otológica, de la bipedestación y la marcha son normales. No se evidencia nistagmo espontáneo, pero con la maniobra de Dix-Hallpike a la derecha se identifica, tras breve latencia, un nistagmo disconjugado (más torsional derecho y más vertical izquierdo) de unos 30 segundos de duración con mareo y náuseas. Indique la afirmación correcta sobre su diagnóstico y manejo:**
1. Vértigo de origen central, es preciso hacer una prueba de neuroimagen.
 2. Vértigo posicional paroxístico benigno, debe ser tratado con la maniobra de Epley derecha.
 3. Neuronitis vestibular derecha, debe ser tratada con sulpirida.
 4. Primera crisis de enfermedad de Ménière en oído derecho, se infiltrarán corticoides intratimpánicos.
69. **Si siguiendo las indicaciones del cribado del cáncer de cérvix ¿a qué mujer realizaría una citología entre las siguientes candidatas?:**
1. Mujer de 26 años sin citologías previas.
 2. Mujer de 40 años con citología y virus del papiloma humano negativos hace 3 años.
 3. Mujer de 67 años con incontinencia urinaria de esfuerzo.
 4. Mujer de 22 años vacunada para el virus del papiloma humano e inicio de relaciones sexuales hace 1 año.
70. **¿Cuál es el marcador ecográfico más importante en el cribado de la preeclampsia del primer trimestre del embarazo?:**
1. Longitud cráneo-caudal.
 2. Grosor placentario.
 3. Índice de pulsatilidad de las arterias uterinas.
 4. Índice de pulsatilidad de la arteria central de la retina materna.
71. **Mujer de 30 años que solicita un método anticonceptivo. Como antecedentes tiene una cesárea urgente hace 7 meses, naciendo una niña de 3.550 g. Está dando lactancia materna exclusiva. Señale la afirmación correcta:**
1. Le explica que, si está en amenorrea, no requiere de otro método anticonceptivo puesto que la lactancia materna es suficiente como método anticonceptivo.
 2. Le informa que el DIU de levonogestrel está contraindicado por haber tenido una cesárea hace menos de un año.
 3. Le explica que podría usar un método hormonal de sólo gestágenos.
 4. Le ofrece anticoncepción hormonal combinada.
72. **¿Cuál de los siguientes NO constituye un criterio de selección para la elección de la vía del parto en la presentación de nalgas durante el inicio del trabajo de parto?:**
1. Tipo de presentación podálica (nalgas puras, completas o incompletas).
 2. Medida del diámetro biparietal fetal.
 3. Peso fetal.
 4. Actitud de la cabeza fetal.

73. **En relación con el estudio prenatal de aneuploidías mediante el cribado combinado del primer trimestre ¿Cuál es la afirmación correcta?:**
1. El valor de la fracción libre de la gonadotropina coriónica se encuentra disminuido en la trisomía 21.
 2. Se realiza mediante la combinación de datos analíticos y ecográficos.
 3. Está indicada en el primer trimestre en población gestante de riesgo.
 4. La transonolucencia nucal debe medirse entre las 11 y 14 semanas, mediante la realización de un corte sagital y con el embrión en posición de hiperflexión.
74. **Mujer de 43 años portadora de dispositivo intrauterino de levonorgestrel que consulta por falta de descanso nocturno con aparición de calor y palpitations. En la analítica destaca T4 libre 10,5 pmol/L (9-19), tirotrópina 2,1 mUI/L (0,30-5,00), FSH 95,6 UI/L (1,38-16,7), LH 21 UI/L (2,4-9,3), estradiol < 0,07 nmol/L (0,07 - 1,14). ¿Cuál es el tratamiento más adecuado?:**
1. Benzodiacepinas.
 2. Estrógenos vaginales.
 3. Estrógenos y progestágenos orales en pauta continua.
 4. Estrógenos transdérmicos en pauta continua.
75. **Primigesta de 34 semanas que presenta cifras tensionales de 165/95 y cefalea de dos días de evolución. Analítica: hemoglobina 10,5 g/dL, plaquetas 98.000/mm³, AST 356 UI/L (0-31), ALT 234 UI/L (0-31), LDH 878 UI/L (125-243). Llamam del laboratorio por presencia de esquistocitos en el frotis de sangre periférica. Ha recibido la segunda dosis de corticoides para maduración fetal hace 24 h. En la ecografía obstétrica el peso fetal estimado está en el percentil 1 para la edad gestacional y el Doppler de arteria umbilical presenta ausencia del flujo telediastólico. ¿Cuál de las siguientes es la actitud clínica más indicada?:**
1. Actitud expectante con antihipertensivos y sulfato de magnesio hasta la mejora de las plaquetas maternas.
 2. Actitud expectante con tratamiento antihipertensivo a domicilio y controles cada 48 h.
 3. Finalización de la gestación cuando complete la maduración pulmonar fetal.
 4. Finalización inmediata de la gestación.
76. **Mujer de 40 años que consulta porque desde hace un mes se nota un bulto en el cuadrante superoexterno de la mama derecha. Aporta un informe de una mamografía que describe una lesión BIRADS 3. ¿Cuál es la actitud a seguir?:**
1. Tranquilizarle, puesto que ya se ha hecho una prueba de imagen y se ha descartado malignidad.
 2. Esa clasificación implica probablemente cirugía dado que la probabilidad de cáncer es mayor del 10 %. Se lo explica y le deriva de forma preferente a la Unidad de Mama.
 3. Se trata de un hallazgo probablemente benigno, dado que hay menos de un 2 % de probabilidad de cáncer. Le explica que requiere de un seguimiento cada 6-12 meses hasta los 24 meses o una biopsia.
 4. Los hallazgos son de baja sospecha de cáncer (entre un 2 y un 10 %) pero es necesario hacer una biopsia.
77. **Mujer de 51 años, menopáusica desde hace un año y medio, que consulta por manchado vaginal de 2 semanas de evolución. Refiere que el manchado es menor que una regla. En la ecografía se objetiva un endometrio de 7 mm. Señale la opción correcta:**
1. El endometrio está engrosado y ante la clínica de la paciente, toma una biopsia endometrial con cánula de Cornier.
 2. El endometrio no está engrosado por lo que le pauta ácido tranexámico y seguimiento ambulatorio.
 3. Tiene indicación de histeroscopia diagnóstica sin necesidad de toma de biopsia endometrial.
 4. El endometrio no está engrosado, pero como tiene clínica de metrorragia está indicada la realización de una biopsia endometrial.
78. **Con respecto al síndrome de muerte súbita del lactante, señale la afirmación correcta:**
1. La presencia de antecedentes de muertes similares en hermanos/familiares es criterio diagnóstico de este síndrome.
 2. Ante un episodio de muerte súbita infantil se debe firmar el certificado ordinario de defunción por el facultativo del servicio de urgencias.
 3. La edad del niño superior a 1 año excluye el diagnóstico, independientemente de que se trate o no de lactantes.
 4. La existencia de una patología grave diagnosticada en la autopsia es criterio diagnóstico de este síndrome.

- 79. Con respecto al síndrome de dificultad respiratoria neonatal (enfermedad de la membrana hialina), señale la respuesta FALSA:**
1. Los corticoides antenatales reducen el riesgo de su aparición.
 2. Sus manifestaciones clínicas aparecen a partir de las 24 horas de vida.
 3. El riesgo de aparición disminuye ante una rotura prematura de membranas.
 4. Su causa principal es el déficit de surfactante pulmonar.
- 80. La fenilcetonuria es una enfermedad metabólica congénita. En relación con la misma, indique la contestación FALSA:**
1. La fenilalanina debe suprimirse en la dieta completamente.
 2. La discapacidad intelectual es constante y progresiva en caso de no realizar bien la dieta.
 3. Puede deberse a un déficit de tetrahidropterina BH4.
 4. Se recomienda su estudio a las 24-48 horas del inicio de la ingesta del recién nacido.
- 81. El neuroblastoma es el tumor sólido extracranial más común en niños. En relación con su diagnóstico, señale la respuesta FALSA:**
1. Debemos sospecharlo ante la aparición de un síndrome opsoclono-mioclono-ataxia.
 2. Existe casi siempre un aumento en la excreción urinaria de metabolitos de catecolaminas.
 3. La mayoría se diagnostica en menores de 6 años de edad.
 4. La gammagrafía con tecnecio es muy específica y está indicada para definir mejor su extensión.
- 82. En caso de que haya manifestaciones clínicas ¿cuál es la forma clínica más frecuente de primoinfección por el virus del herpes simple tipo 1 en lactantes y niños pequeños?:**
1. Meningitis.
 2. Genital.
 3. Neumonía.
 4. Gingivoestomatitis y faringitis.
- 83. Niña de 4 años que presenta fiebre alta de 6 días de evolución. En la exploración clínica presenta un exantema eritematoso maculopapular en tronco y zona genital, con tendencia a la confluencia, sin llegar a ser escarlatiniforme; inyección conjuntival sin secreciones y labios rojos con lengua aframbuesada. Presenta también eritema con edema en manos y pies y una adenopatía cervical unilateral de 2 cm de diámetro. El diagnóstico clínico de sospecha más probable es:**
1. Enfermedad de Kawasaki.
 2. Sarampión.
 3. Rubeola.
 4. Escarlatina.
- 84. ¿Cuál de los siguientes NO es indicación de realizar inmunoprofilaxis con palivizumab en un lactante?:**
1. Lactante nacido antes de las 29 semanas de gestación en el primer año de vida.
 2. Lactante nacido antes de las 32 semanas de gestación con enfermedad pulmonar crónica de la prematuridad en el primer año de vida.
 3. Lactante diagnosticado de fibrosis quística de páncreas en el cribado neonatal durante el primer año de vida.
 4. Lactante de 12 meses afecto de inmunodeficiencia severa combinada.
- 85. Niño de 23 meses que presenta fiebre, hipotensión, vómitos repetidos, signos meníngeos, petequias y equimosis. El hemograma muestra 25.000 leucocitos (75 % neutrófilos, 10 % cayados) y 12.000 plaquetas/microL y el estudio de coagulación una actividad de protrombina de 35 %. ¿Qué opción NO es adecuada en su manejo?:**
1. Administración de cefotaxima intravenosa.
 2. Realización de punción lumbar.
 3. Recogida de hemocultivo.
 4. Fluidos intravenosos.
- 86. En una enfermedad genética con un patrón de herencia autosómico dominante el riesgo de recurrencia de la enfermedad en una futura descendencia es de:**
1. 25 % en cada embarazo.
 2. 50 % en cada embarazo en caso de que el hijo sea un varón.
 3. 50 % en cada embarazo siempre que la pareja sea también portadora.
 4. 50 % en cada embarazo independiente del sexo de la descendencia.

- 87. Dentro de las cardiopatías cianóticas destaca la tetralogía de Fallot. En relación con este cuadro, señale la respuesta INCORRECTA:**
1. En la prueba de hiperoxia con O₂ al 100 % no se eleva significativamente la saturación de O₂.
 2. Es típica la presencia de hiperaflujo sanguíneo pulmonar.
 3. Ante toda sospecha debe administrarse precozmente una perfusión de prostaglandina E₁.
 4. La silueta cardíaca presenta la típica imagen de corazón en bota.
- 88. En una enfermedad genética neurológica, el fenómeno de anticipación implica la aparición de las manifestaciones más precozmente y en general de forma más grave en la siguiente generación. Dado que la anticipación ocurre por la expansión de trinucleótidos, indique en cuál de estas enfermedades es posible esperar este fenómeno:**
1. Atrofia muscular espinal.
 2. Distrofia muscular de Duchenne.
 3. Enfermedad de Parkinson.
 4. Distrofia miotónica de Steinert.
- 89. Con respecto a las comunicaciones interventriculares (CIV) en la infancia, señale la respuesta INCORRECTA:**
1. Exceptuando la válvula aórtica bicúspide, la CIV es la cardiopatía congénita más frecuente.
 2. Las CIV localizadas en la porción media y apical del tabique interventricular son de tipo muscular.
 3. La repercusión clínica y la necesidad de tratamiento dependen del tamaño de la comunicación.
 4. Las CIV membranosas son las más frecuentes y la que tienen más probabilidad de cierre espontáneo.
- 90. Lactante de 2 meses de edad con catarro de vías altas de 3 días de evolución, que comienza con dificultad respiratoria moderada y auscultación pulmonar con sibilancias espiratorias. La saturación de oxígeno es de 89 %. Se aísla virus respiratorio sincitial en el exudado nasofaríngeo. ¿Cuál de los siguientes tratamientos considera más indicado para este cuadro?:**
1. Rivabirina oral.
 2. Salbutamol nebulizado.
 3. Oxígeno suplementario.
 4. Corticoides intravenosos.
- 91. Respecto a la utilización de estimulación magnética transcraneal repetitiva en los trastornos psiquiátricos, señale la respuesta correcta:**
1. Es especialmente útil en trastornos psiquiátricos secundarios a la epilepsia.
 2. Tiene una eficacia superior a la terapia electroconvulsiva.
 3. Está indicada en la depresión resistente al tratamiento farmacológico.
 4. Por su seguridad, es el tratamiento de elección en la esquizofrenia de inicio tardío.
- 92. ¿Cuál de las siguientes NO es una indicación para la realización de pruebas de neuroimagen en psiquiatría?:**
1. Trastorno mental de inicio después de los 50 años.
 2. Crisis convulsivas con síntomas psiquiátricos.
 3. Recaída psicótica al suspender el tratamiento tras un primer episodio psicótico.
 4. Presencia de síntomas psiquiátricos atípicos.
- 93. Sobre los factores de riesgo de suicidio, indique de entre los siguientes el factor con MENOS riesgo:**
1. Abuso de sustancias.
 2. Evento estresante de larga duración.
 3. Trastorno de pánico coexistente.
 4. Edad avanzada.
- 94. Varón de 35 años de edad, casado y padre de tres hijos, que ingresa en el hospital por una fractura de tobillo complicada. Al segundo día se le notó nervioso y comenzó a temblar. Se le interroga acerca de posibles hábitos tóxicos y los niega, explicando que ocasionalmente bebe una cerveza. La esposa señala que desde hace tres años consume cantidades importantes de cerveza diariamente y ocasionalmente se muestra violento. Al día siguiente las enfermeras informan de que ha dormido mal, está muy ansioso y dice incoherencias, estando desorientado en el tiempo. De las siguientes pautas terapéuticas ¿cuál es la más adecuada?:**
1. Benzodiazepinas de vida media larga y clometiazol.
 2. Benzodiazepinas de vida media corta y betabloqueantes.
 3. Benzodiazepinas de vida media larga y carbamacepina.
 4. Benzodiazepinas de vida media corta y clozapina.

95. **Mujer de 23 años que consulta por presentar desde hace 2 meses crisis repentinas y recurrentes de ansiedad con palpitaciones, sudoración, temblor, sensación de ahogo y dolor torácico. Señale cuál de la siguientes afirmaciones NO es correcta:**
1. En la evolución es frecuente encontrar agorafobia y conductas de evitación.
 2. En el diagnóstico diferencial se deben considerar feocromocitoma, tirotoxicosis e hipoglucemia.
 3. Es preciso descartar una taquicardia auricular paroxística.
 4. El diagnóstico más probable es un trastorno por ansiedad generalizada.
96. **Señale la afirmación correcta en relación con el tratamiento de la manía:**
1. El tratamiento habitual en las primeras 48 horas se basa en benzodiazepinas en monoterapia por vía parenteral.
 2. La clozapina es el fármaco de elección para el tratamiento agudo.
 3. La combinación de litio y antipsicóticos está contraindicada en las fases iniciales del tratamiento.
 4. En casos graves o resistentes puede utilizarse la terapia electroconvulsiva.
97. **Varón que consulta porque hace 1 mes falleció su madre, tras un largo periodo de enfermedad neurodegenerativa. A pesar del tiempo transcurrido sigue presentando dificultades del sueño ocasionales y problemas para aceptar su muerte, sintiendo gran añoranza y elevada emocionalidad cuando la recuerda o le hablan de ella. Por otra parte, si está distraído es capaz de disfrutar algo y en el trabajo su desempeño es prácticamente normal. ¿Cuál de las siguientes respuestas es FALSA?:**
1. El diagnóstico es duelo (Z63.4, según la 10ª edición de la Clasificación Internacional de Enfermedades -CIE-10-).
 2. Si las dificultades del sueño tienen consecuencias sobre la vigilia del día siguiente podría prescribirle temporalmente un fármaco hipnótico.
 3. Dado el tiempo transcurrido se debería instaurar un antidepresivo a dosis bajas.
 4. Es conveniente darle una nueva cita al cabo de 1-2 meses para ver su evolución.
98. **Mujer de 75 años traída a consulta por su familia porque le encuentran desde hace meses deprimida y con fallos de memoria. Les preocupa que pueda tener una enfermedad de Alzheimer. La paciente refiere que no cree que le pase nada y que está como siempre. ¿En qué orden se presentan generalmente los siguientes síntomas en la progresión de la enfermedad de Alzheimer?:**
1. Cambios de humor, síntomas conductuales, déficit cognitivo.
 2. Síntomas conductuales, síntomas motores, declive de la independencia funcional.
 3. Cambios de humor, déficit cognitivo, declive de la independencia funcional.
 4. Síntomas conductuales, cambios de humor, síntomas motores.
99. **Ante un síndrome depresivo en un varón de 68 años sin antecedentes psiquiátricos, señalar cuál de las siguientes afirmaciones es INCORRECTA:**
1. La presencia de desorientación, apatía y pérdida de memoria orienta hacia el diagnóstico de demencia.
 2. La presencia de temblor de reposo, marcha sin balanceo y amimia facial orienta el diagnóstico hacia enfermedad de Parkinson.
 3. La presencia de hipercolesterolemia, bradipsiquia, bradicardia y estreñimiento orienta hacia el diagnóstico de hipotiroidismo.
 4. El inicio reciente de tratamiento con betabloqueantes y antiinflamatorios no esteroideos puede justificar la aparición de un síndrome depresivo.
100. **Mujer de 80 años con antecedentes de hipertensión arterial y diabetes mellitus que presenta de forma brusca una alteración del lenguaje. A su llegada al hospital se objetiva una fibrilación auricular no conocida y en la exploración presenta habla fluente con tendencia a la jergafasia, mala comprensión del lenguaje, incapacidad para la repetición y disnomia. Semiológicamente presenta un cuadro compatible con:**
1. Afasia de Broca.
 2. Afasia de conducción.
 3. Afasia transcortical sensitiva.
 4. Afasia de Wernicke.

- 101. Varón de 45 años traído a la consulta por sus familiares por un cuadro de un año de evolución de pérdida de memoria, que ha ido progresando hasta necesitar ayuda para algunas actividades de su vida cotidiana. Tiene antecedentes de migrañas y algún episodio de focalidad neurológica autolimitada por los que no ha consultado nunca. La exploración neuropsicológica es compatible con una demencia inicial y la RM cerebral muestra una leucoencefalopatía grave. ¿Qué prueba habría que solicitar?:**
1. Punción lumbar para analizar amiloide y proteína tau en LCR.
 2. Estudio genético para presenilina 1 (PSEN1).
 3. Estudio genético para NOTCH3.
 4. Estudio genético para programulina.
- 102. En un paciente con una parálisis facial periférica (parálisis de Bell) izquierda ¿cuál de los siguientes signos o síntomas NO esperaría encontrar?:**
1. Hiperacusia izquierda.
 2. Hipoestesia de la hemicara izquierda.
 3. Hipogeusia.
 4. Falta de lagrimeo en el ojo izquierdo.
- 103. Con respecto al tratamiento de la hipertensión intracraneal NO es una medida aceptada:**
1. Elevar la cabeza del enfermo y mantener la cabeza centrada.
 2. El drenaje de LCR a través de un drenaje lumbar.
 3. La hiperventilación moderada.
 4. Los glucocorticoides en algunas circunstancias.
- 104. Varón de 30 años que consulta por cefaleas perioculares unilaterales que progresan rápidamente hasta hacerse muy intensas. Las crisis de dolor duran entre 30-60 minutos, ocurren 2-3 veces al día y se acompañan de lagrimeo en el ojo que le duele y rinorrea unilateral. ¿Cuál es el tratamiento preventivo más adecuado?:**
1. Prednisona oral con retirada en 2-3 meses.
 2. Prednisona oral con retirada en un mes, asociada a verapamilo oral a dosis de 80-180 mg cada 8 horas.
 3. Carbamazepina a dosis de 600-1200 mg al día.
 4. Indometacina a dosis de 50 mg cada 8 horas durante un mes.
- 105. Varón de 55 años que sufre una hemorragia subaracnoidea por rotura de un aneurisma de arteria cerebral media. Es tratado de forma quirúrgica. Tras una buena evolución en la que recupera la capacidad de caminar, un mes después de sufrir la hemorragia presenta un deterioro progresivo, llegando a encontrarse obnubilado y con dificultad para obedecer órdenes. Señale la afirmación correcta:**
1. Se encuentra en el momento de la evolución en el que es más frecuente el vasoespasmio.
 2. Probablemente este deterioro progresivo sea secundario al resangrado del aneurisma.
 3. El deterioro subagudo que presenta con mayor probabilidad se debe a hidrocefalia.
 4. La técnica diagnóstica de elección es la angiografía cerebral.
- 106. Mujer de 29 años con antecedentes de crisis febriles y fumadora importante. Consulta por presentar desde hace unos 2 años episodios frecuentes, estereotipados, que comienzan con una sensación epigástrica ascendente y un olor desagradable, seguidos de desconexión del medio. Los familiares que están con ella observan que hace movimientos de chupeteo y de apertura y cierre repetidos de la mano izquierda. Pasados dos minutos los movimientos ceden, pero le cuesta responder adecuadamente y solo recuerda parcialmente lo ocurrido. De los siguientes ¿cuál es el diagnóstico más probable?:**
1. Crisis focales complejas del lóbulo temporal.
 2. Accidentes isquémicos transitorios en territorio carotídeo derecho.
 3. Crisis focales simples motoras.
 4. Episodios de amnesia global transitoria.
- 107. Todas las siguientes enfermedades neurodegenerativas están relacionadas con una alteración en la proteína Tau, EXCEPTO:**
1. Enfermedad de Alzheimer.
 2. Demencia frontotemporal.
 3. Enfermedad de Parkinson.
 4. Parálisis supranuclear progresiva.

- 108. Respecto a la sedación del paciente crítico en ventilación mecánica en la UCI ¿cuál de las siguientes afirmaciones es cierta?:**
1. Los bloqueantes neuromusculares están indicados cuando el paciente presenta asincronías, independientemente del grado de analgesia y sedación.
 2. Se prefieren los sedantes no benzodiazepínicos debido a que las benzodiazepinas se relacionan con peor resultado clínico.
 3. La interrupción diaria de la sedación no acorta el tiempo de ventilación mecánica ni la estancia en UCI.
 4. El paracetamol es el principal agente farmacológico para lograr una adecuada analgesia en los pacientes intubados y ventilados mecánicamente.
- 109. Varón de 49 años que ingresa en UCI por un traumatismo craneoencefálico tras un accidente laboral. En la exploración física no abre ojos, no emite sonidos antes de ser intubado y presenta extensión de extremidades al estímulo nociceptivo. Se coloca un sensor de presión intracraneal y debe realizarse una craneotomía descompresiva por una hemorragia intraparenquimatoso. ¿Cuál de las siguientes afirmaciones es correcta?:**
1. A su llegada se encuentra en un coma de la escala de Glasgow de 7.
 2. La presión de perfusión cerebral es la presión arterial media más la presión intracraneal.
 3. El edema cerebral vasogénico se produce por edema celular, rotura de la membrana y muerte celular.
 4. El flujo vascular cerebral aumenta con la hipercapnia y la acidosis.
- 110. Mujer de 95 años que vive en una residencia, independiente para sus actividades básicas de la vida diaria, sale al jardín a pasear. Tiene antecedentes de HTA, dislipidemia, osteoporosis y deterioro cognitivo leve. Sufre una caída al levantarse por la noche al baño. La radiografía muestra una fractura subcapital desplazada de cadera derecha. ¿Cuál es el tratamiento recomendado?:**
1. Hemiartroplastia de cadera.
 2. Fijación con clavo trocantérico.
 3. Fijación con tornillos canulados.
 4. Conservador: vida cama-sillón.
- 111. Respecto a la rotura del ligamento cruzado anterior de la rodilla, señale la respuesta correcta:**
1. Es frecuente que se produzca por un traumatismo sobre la cara anterior de la tibia con la rodilla en flexión.
 2. Raramente cursa con hemartros.
 3. La maniobra de Lachman es negativa.
 4. El tratamiento con fisioterapia con potenciación del cuádriceps y los isquiotibiales puede evitar la cirugía.
- 112. Mujer de 13 años, sin antecedentes relevantes, con menarquia hace 3 meses, seguida desde los 10 años por escoliosis idiopática que ha empeorado. En la exploración física presenta una giba de 7 grados en el test de Adams y en el escoliograma una curva toracolumbar T4-L1 de 35 grados de Cobb y un Risser 0. La actitud correcta a tomar será:**
1. Recomendar natación y revisión en tres meses.
 2. Prescribir una ortesis tipo corsé.
 3. Derivar a fisioterapia para elastificación del raquis.
 4. Revisar en 6 meses con una nueva radiografía.
- 113. El síndrome del túnel carpiano:**
1. Es más frecuente en varones.
 2. Cursa con hipoestesia en el pulpejo de los dedos segundo a quinto.
 3. Los síntomas se exacerban durante la noche.
 4. Se acompaña de atrofia de la musculatura de la eminencia hipotenar.
- 114. Varón de 27 años, deportista habitual, que refiere dolor en la pierna derecha tras la práctica de carrera continua. Ha acudido en varias ocasiones a un fisioterapeuta, siendo diagnosticado de una sobrecarga en gemelos. Han transcurrido varios meses, no ha mejorado y refiere dolor intenso tras la actividad física que cede con el reposo en las siguientes horas del ejercicio. ¿Qué prueba puede ayudar en el diagnóstico?:**
1. Tomografía de emisión de positrones con 18 FDG.
 2. Determinación de la presión del compartimento posterior inmediatamente tras actividad.
 3. Ecografía-Doppler para descartar un trastorno circulatorio de la extremidad inferior.
 4. Espectrometría por resonancia magnética.

- 115. Varón de 35 años, cartero, sin antecedentes de interés, que acude a urgencias por un dolor agudo cervical de 24 horas de evolución, sin traumatismo previo, que irradia a brazo izquierdo hasta la mano y se acompaña de parestias en el borde radial del antebrazo. No presenta pérdida de fuerza objetivable, conserva la movilidad del cuello aunque es dolorosa y se aprecia contractura de la musculatura paravertebral. La primera actitud será:**
1. Tratamiento conservador con antiinflamatorios no esteroideos, calor local y reposo relativo.
 2. Llamada urgente al neurocirujano para valoración quirúrgica.
 3. Solicitud preferente de resonancia magnética y electromiograma.
 4. Derivación preferente a consultas externas de traumatología.
- 116. Mujer de 61 años, administrativa, con antecedentes de sobrepeso, hipertensión, dislipemia y síndrome metabólico, que consulta por dolor en ambas nalgas, región trocantérea izquierda, cara lateral del muslo izquierdo hasta la rodilla y pierna izquierda hasta el tercio medio. El dolor aparece cuando levantamos el miembro inferior con la rodilla extendida, pero se alivia al flexionar la rodilla. ¿Cuál es la primera sospecha clínica?:**
1. Artritis gotosa de cadera izquierda.
 2. Artrosis coxo-femoral izquierda.
 3. Lumbalgia irradiada / lumbociatalgia.
 4. Claudicación por estenosis de canal.
- 117. ¿En relación con las fracturas de la epitróclea en los niños señale la afirmación INCORRECTA?:**
1. Se desencadenan por un mecanismo de valgo forzado del codo en la caída.
 2. Están asociadas hasta en un 50 % de los casos con una luxación postero-lateral del codo.
 3. Pueden presentar asociada una neurapraxia del nervio cubital.
 4. Es más frecuente en niños de edades entre 4 y 6 años.
- 118. El osteosarcoma es un tumor óseo maligno que:**
1. Es más frecuente en la primera década de la vida.
 2. Su tratamiento con quimioterapia y radioterapia suele evitar la cirugía.
 3. Afecta más frecuentemente a huesos en la proximidad de la articulación de la rodilla.
 4. Si presenta enfermedad de Paget previa tiene un mejor pronóstico.
- 119. Varón de 41 años que consulta por gonalgia de varios días de evolución. En la exploración se realiza el test de Thessaly (dolor con los movimientos de rotación interna y externa con la rodilla flexionada) que resulta positivo. ¿Cuál de las siguientes lesiones es más probable?:**
1. Lesión meniscal.
 2. Lesión por rotura del ligamento cruzado anterior.
 3. Lesión por rotura del ligamento cruzado posterior.
 4. Lesión por artropatía degenerativa.
- 120. Sobre la fascitis plantar, señale la respuesta correcta:**
1. El dolor mejora al andar de puntillas.
 2. Se asocia a la presencia de espolón calcáneo.
 3. El tratamiento de elección es quirúrgico.
 4. Provoca dolor en la zona del talón, más intenso al empezar a caminar.
- 121. Mujer de 79 años que ingresa por una fractura osteoporótica de cadera. Respecto a la prevención secundaria de las fracturas por fragilidad, señale la respuesta INCORRECTA:**
1. La baja adherencia al tratamiento se asocia a un incremento del riesgo de fractura.
 2. Los marcadores de remodelado óseo pueden ser útiles para monitorizar de forma precoz la respuesta al tratamiento.
 3. La vitamina D en monoterapia es eficaz en la reducción de dichas fracturas en personas mayores no institucionalizadas.
 4. El aumento de calcio dietético o tomar suplementos de calcio de forma aislada no protegen frente a la aparición de fracturas.
- 122. ¿Cuál de las siguientes afirmaciones es FALSA con relación al síndrome del QT largo?:**
1. Los betabloqueantes están contraindicados en el QT largo congénito.
 2. Los antidepresivos tricíclicos pueden dar lugar a un QT largo adquirido.
 3. Predispone a la taquicardia ventricular polimórfica.
 4. Su fisiopatología se basa en una alteración de los canales iónicos responsables del potencial de acción transmembrana de la célula miocárdica.

- 123. Varón de 65 años que acude a urgencias por aparición de lesiones moteadas cianóticas en los dedos de ambos pies. Antecedentes personales: tabaquismo, hipertensión arterial y dislipemia. Rx tórax: ensanchamiento mediastínico. Angio-TC tóraco-abdomino-pélvica: aneurisma de aorta torácica descendente de 7 cm de diámetro, distal a arteria subclavia izquierda y con trombo mural. De las siguientes, señale la opción correcta:**
1. Está indicado el tratamiento con estatinas para estabilizar el trombo.
 2. Es necesaria la realización de una aortografía diagnóstica urgente.
 3. En la cirugía se sustituye el segmento aneurismático por una prótesis tubular con reimplante de los troncos supraaórticos.
 4. Está indicado el implante de una endoprótesis torácica.
- 124. Paciente de 78 años sin antecedentes que consulta por astenia y disnea de 3 meses de evolución, que ha progresado hasta hacerse de reposo en los últimos días. En los días previos refiere también dolor torácico de características anginosas con pequeños esfuerzos. En la exploración destaca presión arterial de 110/80 mmHg, frecuencia cardíaca de 85 lpm y auscultación con un soplo sistólico áspero en segundo espacio intercostal derecho y crepitantes en ambas bases pulmonares. ¿Cuál de los siguientes es el diagnóstico más probable?:**
1. Insuficiencia mitral.
 2. Estenosis aórtica.
 3. Insuficiencia aórtica.
 4. Miocardiopatía dilatada de origen isquémico.
- 125. Mujer de 75 años con antecedentes de insuficiencia cardíaca con fracción de eyección del 25 % que acude a revisión, encontrándose estable en clase funcional III de la NYHA. Tiene un desfibrilador cardioversor implantado. La medicación actual consiste en lisinopril, carvedilol y espirolactona en las dosis máximas toleradas. En la exploración física tiene TA 118/74 mmHg, FC 78 lpm. En la auscultación cardíaca se detecta un tercer tono, la auscultación pulmonar es normal y no presenta edemas. ¿Cuál de los siguientes es el paso más apropiado en su manejo?:**
1. Añadir sacubitrilo/valsartan.
 2. Añadir ivabradina.
 3. Suspender el lisinopril e iniciar sacubitrilo/valsartan.
 4. Suspender el carvedilol e iniciar ivabradina.
- 126. Entre las intervenciones sobre los factores de riesgo cardiovascular mostrados ¿cuál es la más rentable para reducir eventos coronarios en prevención secundaria?:**
1. Abandono del tabaco.
 2. Aumento de los niveles de lipoproteínas de alta densidad (colesterol HDL).
 3. Control adecuado de la glucemia en pacientes diabéticos.
 4. Aumento de la actividad física.
- 127. Varón de 85 años en fibrilación auricular permanente que consulta por sufrir un dolor brusco y frialdad en el pie derecho desde hace 6 horas. En la exploración presenta cianosis plantar con déficit parcial de sensibilidad y movilidad. El pulso femoral es palpable, estando ausentes los pulsos poplíteo y distales de dicha extremidad. De las siguientes ¿cuál es la actitud terapéutica idónea?:**
1. Desestimar la cirugía de revascularización, por el tiempo prolongado de isquemia.
 2. Aplicar calor y avisar al cirujano vascular de guardia.
 3. Tratamiento quirúrgico urgente mediante tromboembolectomía.
 4. Tratamiento médico urgente con prostaglandinas intravenosas.
- 128. Varón de 58 años con antecedentes de hipertensión arterial de 6 años de evolución, que consulta por mal control de las cifras de presión arterial a pesar de recibir tratamiento con un inhibidor de la enzima convertidora de angiotensina, un diurético y un calcioantagonista. En consulta presenta cifras de 149/100 mmHg. Analítica: creatinina 1,2 mg/dl, potasio 2,2 mEq/l y alcalosis metabólica compensada; resto del estudio bioquímico, hemograma, coagulación y sedimento urinario normal. Señale la afirmación correcta:**
1. El origen de la hipertensión en este caso es la secreción excesiva de aldosterona causada por una hiperfunción autónoma de la médula suprarrenal.
 2. En la mayoría de los casos el sustrato anatómico es una hiperplasia bilateral de la corteza suprarrenal.
 3. La TC forma parte del estudio diagnóstico en caso de haber una confirmación bioquímica.
 4. La espirolactona está contraindicada en el manejo de esta patología.

- 129. Mujer de 82 años con fibrilación auricular crónica de 10 años de evolución y función sistólica biventricular conservada que presenta episodios de bloqueo aurículo-ventricular completo sintomáticos, por lo que se decide implantar un sistema de estimulación cardíaco definitivo. ¿Cuál de los siguientes está indicado?:**
1. Marcapasos DDD (bicameral).
 2. Marcapasos VVI (unicameral ventricular).
 3. Marcapasos AAI (unicameral auricular).
 4. Terapia de resincronización ventricular (TRC).
- 130. Varón de 23 años diagnosticado de síndrome de Wolff-Parkinson-White que acude a urgencias por palpitaciones. El ECG muestra una taquicardia irregular de QRS ancho, con una frecuencia cardíaca de 205 lpm, compatible con fibrilación auricular preexcitada. ¿Cuál de los siguientes fármacos considera adecuado administrar para detener la taquicardia?:**
1. Verapamilo.
 2. Digoxina.
 3. Adenosina.
 4. Procainamida.
- 131. Varón de 30 años, de complexión delgada, que durante un partido de baloncesto sufre un episodio de dolor torácico derecho agudo, acompañado de disnea de aparición brusca y respiración superficial por el que acude a urgencias. ¿Cuál de los siguientes signos exploratorios le parecería más probable encontrar en la auscultación pulmonar?:**
1. Sopló tubárico y crepitantes en base derecha.
 2. Disminución del murmullo vesicular en la base derecha, disminución de las vibraciones vocales y matidez a la percusión.
 3. Disminución/abolição de las vibraciones vocales y timpanismo en la percusión en hemitorax derecho.
 4. Roncus y sibilancias dispersas.
- 132. Paciente de 65 años, no fumador, que refiere que trabajó en su juventud en industria relacionada con la uralita. Consulta por un cuadro de disnea progresiva, sin fiebre. En la radiografía de tórax se observan calcificaciones pleurales izquierdas y un engrosamiento pleural derecho de características nodulares, que se confirma en la TC de tórax, sin adenopatías mediastínicas, nódulos, ni masas pulmonares o medias-tínicas. Con respecto a la actitud a seguir con este paciente, señale la afirmación correcta:**
1. La tomografía por emisión de positrones permite llegar al diagnóstico específico si se observa un gran hipermetabolismo a nivel pleural.
 2. El diagnóstico más probable es el de carcinoma broncogénico, por lo que deberá realizarse, en primer lugar, una fibrobroncoscopia diagnóstica.
 3. La primera maniobra diagnóstica debe ser una toracocentesis. En caso de que no se consiga un diagnóstico etiológico, debe plantearse una toracoscopia diagnóstica para toma de una biopsia pleural.
 4. Al tratarse de un derrame pleural atípico, debe descartarse una causa infecciosa, por lo que deberá realizarse una toracocentesis con análisis bioquímico y cultivo para indicar un posible drenaje pleural.
- 133. Varón de 75 años con antecedentes de EPOC que acude a urgencias por disnea progresiva de varios días de evolución y disminución del nivel de conciencia. En la gasometría arterial respirando aire ambiente (FiO2 21%) se informan los siguientes valores: pH 7,25; pO2 45 mmHg; pCO2 70 mmHg; H2CO3 26 mmol/L; EB -0,1 mmol/L. Desde un punto de vista gasométrico presenta:**
1. Insuficiencia respiratoria global con acidosis respiratoria.
 2. Insuficiencia respiratoria global con acidosis metabólica.
 3. Insuficiencia respiratoria parcial con acidosis metabólica.
 4. Insuficiencia respiratoria parcial con alcalosis respiratoria.

- 134. Paciente de 71 años sin antecedentes cardiovasculares que consulta por ronquido crónico y apneas presenciadas durante el sueño. En la exploración destaca un índice de masa corporal de 31 kg/m². El grado de somnolencia diurna evaluado con la escala de Epworth es de 5. Se realiza una poligrafía respiratoria que evidencia un índice de apnea/hipopnea de 15 por hora de registro, con una saturación media de oxígeno del 94 %. La primera intervención terapéutica indicada es:**
1. Presión positiva continua en la vía aérea (CPAP).
 2. Oxigenoterapia nocturna domiciliaria.
 3. Presión positiva de doble nivel en la vía aérea.
 4. Medidas higiénico-dietéticas generales.
- 135. Mujer de 78 años que consulta por disnea, diagnosticándosele una exacerbación de su EPOC. Tras ser evaluada se decide administrar prednisona. ¿Cuál de las siguientes afirmaciones es correcta?:**
1. En este caso es preferible administrar prednisona vía intravenosa ya que es más efectiva que la administración oral.
 2. Una buena opción sería administrar prednisona 40 mg/día vía oral durante 5 días
 3. La dosis de prednisona debe ser como mínimo 1 mg/kg de peso al día.
 4. La prednisona debe pautarse de tal forma que la disminución de la dosis se realice de forma paulatina durante 10 días.
- 136. Mujer de 66 años, no fumadora, con tos y disnea de un año de evolución. Se realiza TC torácica de alta resolución por sospecha de fibrosis pulmonar idiopática. ¿Cuál de los siguientes hallazgos radiológicos son típicos de esta entidad?:**
1. Quistes de panal y patrón reticular con predominio basal.
 2. Opacidades en vidrio deslustrado parcheadas o difusas, bilaterales y simétricas.
 3. Consolidaciones múltiples, con distribución periférica en campos pulmonares inferiores.
 4. Bronquiectasias por tracción y patrón nodular subpleural en bases pulmonares.
- 137. Mujer de 27 años que consulta por disfagia y odinofagia. En los últimos meses nota sensación de dificultad al tragar, más con líquidos que con sólidos, dolor centrotorácico, algún vómito aislado, sin esfuerzo y más parecido a una regurgitación. No refiere pérdida de peso ni de apetito. Exploración física normal. Análítica completa dentro de la normalidad. Endoscopia oral sin alteraciones estructurales ni lesiones mucosas. Manometría esofágica de alta resolución: actividad vigorosa y ausencia de peristalsis en el cuerpo esofágico con relajación normal del esfínter esofágico inferior. El diagnóstico más probable es:**
1. Espasmo esofágico distal.
 2. Esófago hipercontráctil.
 3. Acalasia tipo I.
 4. Peristalsis fragmentada.
- 138. Paciente de 55 años con cirrosis hepática alcohólica, abstinentes, sin datos de hipertensión portal. Análisis: AST 34 U/L (normal < 37 U/L); ALT 19 U/L (normal < 41 U/L); bilirrubina total 0,78 mg/dl (normal < 1 mg/dl); alfa-fetoproteína 7 ng/ml (normal < 10 ng/ml). Se realiza una ecografía hepática que detecta una lesión ocupante de espacio hipoecogénica de 1,5 cm de diámetro. La resonancia magnética muestra una lesión con captación en fase arterial y lavado en fase venosa. ¿Qué actitud de las siguientes es más correcta?:**
1. Realizar biopsia del nódulo, ya que el tamaño es inferior a 2 cm.
 2. Repetir la ecografía a los 3 meses.
 3. Indicar un trasplante hepático.
 4. Solicitar estudio de extensión.
- 139. Mujer de 69 años que acude a urgencias por un cuadro de vómitos, estreñimiento, retortijones y distensión abdominal. En la exploración se observa abdomen distendido, sin dolor a la palpación, con ruidos intestinales metálicos. En la radiografía simple de abdomen en bipedestación se observan múltiples niveles hidroaéreos y aerobilia. De los siguientes, el diagnóstico más probable es:**
1. Colecistitis enfisematosa.
 2. Fitobezoar.
 3. Íleo biliar.
 4. Colitis isquémica.

- 140. Varón de 18 años que fue intervenido hace 10 días de una apendicitis gangrenosa por laparoscopia con peritonitis localizada pélvica. Acude a urgencias por un síndrome febril en agujas, distensión abdominal y deposiciones diarreicas de 48 h de evolución. ¿Cuál de los siguientes diagnósticos es más probable?:**
1. Absceso en fondo de saco de Douglas.
 2. Infección de la herida quirúrgica.
 3. Infección urinaria complicada.
 4. Absceso hepático.
- 141. Un paciente con bocio tóxico difuso (enfermedad de Graves) que rechaza tratamiento con yodo radioactivo y que presente oftalmopatía grave debe someterse a:**
1. Lobectomía tiroidea.
 2. Tiroidectomía total.
 3. Tiroidectomía subtotal.
 4. Enucleación del nódulo principal.
- 142. Mujer de 51 años que consulta, tras varios episodios de diverticulitis sigmoidea leve tratados de forma conservadora, por presentar ahora estreñimiento pertinaz que mejora con el uso de laxantes. En ocasiones presenta dolor abdominal tipo retortijón que mejora con la expulsión de heces y gases. Se practica colonoscopia encontrándose una estenosis sigmoidea que impide el paso del colonoscopio. Se toma muestra para estudio anatomopatológico que no es concluyente. En el enema opaco se encuentra una estenosis sigmoidea de unos 5 cm de longitud. La actitud terapéutica más adecuada sería:**
1. Sigmoidectomía laparoscópica.
 2. Tratamiento conservador con fibra dietética y rifaximina.
 3. Dilatación endoscópica.
 4. Stent en zona de estenosis.
- 143. Con relación a la clasificación de las heridas quirúrgicas en función de la magnitud de la carga bacteriana estimada, una enterotomía durante una obstrucción intestinal se clasifica como:**
1. Herida sucia (clase IV).
 2. Herida contaminada (clase III).
 3. Herida limpia/contaminada (clase II).
 4. Herida limpia (clase I).
- 144. ¿Cuál de las siguientes vacunas NO está recomendada previamente a una esplenectomía electiva en un adulto?:**
1. Vacuna antineumococo PPV 23.
 2. Vacuna antihaemophilus influenza B.
 3. Vacuna antimeningocócica C.
 4. Vacuna antitetánica.
- 145. En relación con la calprotectina, indique la respuesta correcta:**
1. Es una proteína secretada por los neutrófilos que se determina en sangre para valorar la actividad de la enfermedad inflamatoria intestinal.
 2. Sus niveles tienen muy buena correlación con la actividad objetivada por endoscopia, sobre todo en la colitis ulcerosa.
 3. En los pacientes con síndrome de intestino irritable se detecta en niveles anormalmente elevados.
 4. No es de utilidad en el seguimiento de pacientes con enfermedad inflamatoria intestinal.
- 146. Mujer de 40 años, sin antecedentes personales ni familiares de interés, que presenta diarrea de varios días de evolución de carácter acuoso, muy abundante, acompañada de pérdida de 10 kg de peso, rubor y enrojecimiento facial, junto a lipotimias y dolor abdominal cólico y que en los datos de laboratorio presenta hipopotase-mia. En ecografía abdominal se encuentra masa de 1,5 cm de diámetro en cola pancreática. De entre las siguientes, su sospecha diagnóstica primaria es:**
1. Insulinoma.
 2. PPoma.
 3. VIPoma.
 4. Glucagonoma.
- 147. ¿Cuál es el objetivo principal del tratamiento adyuvante del cáncer de mama?:**
1. Incremento de la supervivencia global.
 2. Transformar tumores no resecables en resecables para la cirugía.
 3. Aumentar la supervivencia libre de progresión.
 4. Mejorar el control de síntomas.
- 148. Mujer de 47 años que consulta por síndrome miccional. Se le diagnostica de infección urinaria no complicada y se le trata con ciprofloxacino durante 5 días. A la semana vuelve a consultar por mal estado general, artralgias y aparición de un rash cutáneo. En la analítica destaca un filtrado glomerular de 45 ml/min (CKD-EPI), siendo el de hace 6 meses de 100 ml/min. En el sedimento se identifican leucocitos, siendo negativo para nitritos. ¿De las siguientes, cuál es la causa más probable de su insuficiencia renal?:**
1. Glomerulonefritis postinfecciosa.
 2. Nefrotoxicidad por ciprofloxacino.
 3. Pielonefritis aguda.
 4. Nefritis intersticial aguda.

- 149. Paciente de 48 años remitido a consulta de nefrología por un filtrado glomerular estimado (FGe) de 32 ml/min/1,72 m². ¿Cuál de los siguientes datos NO orientaría a pensar en una enfermedad renal crónica?:**
1. Riñones de pequeño tamaño.
 2. Antecedentes familiares de nefropatía.
 3. Niveles elevados de fósforo en sangre.
 4. Buena diferenciación ecográfica de corteza y médula renales.
- 150. Varón de 19 años sin antecedentes de interés que acude a urgencias porque después de una infección respiratoria presenta astenia, malestar general, oliguria y cefalea. Exploración física: TA 210/120 mmHg, fondo de ojo con retinopatía hipertensiva grado III. Analítica: Hb 7,4 g/dl, plaquetas 85.000/mm³, 2-3 esquistocitos en la extensión de sangre periférica, LDH 950 UI/ml, creatinina sérica 8,75 mg/dl. Sistemático de orina: proteinuria 300 mg/dl, sedimento 15 hematíes por campo. Niveles de ADAMTS-13 normales. Ante estos hallazgos ¿cuál sería su principal sospecha diagnóstica?:**
1. Púrpura trombótica trombocitopénica.
 2. Síndrome hemolítico urémico atípico.
 3. Coagulación intravascular diseminada.
 4. Síndrome hemolítico urémico típico.
- 151. Mujer de 67 años con enfermedad renal crónica secundaria a nefropatía diabética. En la actualidad presenta una creatinina de 3,2 mg/dl con filtrado glomerular estimado (CKD-EPI) 14 ml/min. ¿Cuál de las siguientes afirmaciones es cierta?:**
1. Presenta una enfermedad renal crónica estadio 3 y debe iniciar quelantes del fósforo.
 2. Presenta una enfermedad renal crónica estadio 5 y debe considerarse el tratamiento renal sustitutivo.
 3. Un buen control glucémico puede revertir la insuficiencia renal.
 4. Es poco probable que presente una proteinuria superior a 500 mg/24h.
- 152. En cuanto a la obstrucción del flujo urinario, señale la respuesta FALSA:**
1. La intensidad del dolor es independiente de la velocidad con la que ocurre la distensión.
 2. Son sitios frecuentes de obstrucción las uniones pieloureteral y ureterovesical, el cuello vesical y el meato uretral.
 3. Los recursos diagnósticos para identificar la obstrucción anatómica incluyen la flujometría.
 4. La obstrucción del flujo urinario aumenta la presión hidrostática proximal al sitio de oclusión, causando dolor, distensión del sistema colector renal y aumento de la presión intratubular.
- 153. Varón de 24 años que presenta microhematuria dismórfica, proteinuria de 3 g/24 h, FGe (CKD-EPI) 85 ml/min e hipoacusia neurosensorial. Refiere que su abuela materna precisó diálisis a los 70 años y tanto su madre como su hermana pequeña presentan microhematuria aislada. ¿Cuál de las siguientes enfermedades es más probable?:**
1. Síndrome de Alport.
 2. Nefropatía IgA.
 3. Enfermedad de Fabry.
 4. Poliquistosis renal autosómica dominante.
- 154. Varón de 22 años que acude a urgencias por presentar orina "casi negra" desde hace 12 horas. No tiene antecedentes de interés ni toma medicamentos. Refiere un cuadro catarral de vías altas desde hace 4-5 días para el que ha tomado paracetamol. Exploración: temperatura 37,3 °C, PA 150/95, FC 85 lpm, ligero eritema faríngeo, resto normal. En analítica destaca: Hb 12,8 g/dl, Hcto 39 %, leucocitos 10.500 /mm³ con fórmula normal, plaquetas 250.000 /mm³, coagulación normal, urea 25 mg/dl, creatinina 0,8 mg/dl, iones, perfil hepático, lipídico, albúmina y proteínas totales normales. Estudio de autoinmunidad normal y serología vírica negativa. Orina de 24 h con proteinuria de 0,75 g/24h, sedimento con 10 eritrocitos por campo (90 % dismórficos), no leucocituria. Ecografía renal normal. ¿Qué diagnóstico le parece más probable?:**
1. Nefropatía por cambios mínimos.
 2. Glomerulonefritis post-infecciosa.
 3. Nefropatía IgA.
 4. Nefritis intersticial aguda.

155. **Mujer de 35 años, que toma anticonceptivos, acude a urgencias con síndrome febril y parestias en hemicuerpo izquierdo. En la analítica de sangre se observa Hb 7,5 g/dl, plaquetas 7.000/microl, leucocitos normales con recuento diferencial normal, LDH 1.200 UI/l, reticulocitos 10 % (normal 0,5-2 %), haptoglobina en suero indetectable, test de Coombs directo negativo y frotis de sangre periférica con esquistocitos. Coagulación (tiempo de protrombina y APTT) normal. ¿Cuál de los siguientes es el diagnóstico más probable?:**
1. Anemia hemolítica autoinmune.
 2. Púrpura trombótica trombocitopénica.
 3. Síndrome de Evans (anemia hemolítica y trombopenia inmunes).
 4. Trombocitopenia inmune idiopática.
156. **¿Cuál es la mejor combinación de tratamientos oncológicos en un paciente con el diagnóstico de carcinoma adenoide quístico de paladar duro T4N0M0?:**
1. Radioquimioterapia concomitante como primera opción terapéutica.
 2. Cirugía de la lesión seguida de radioterapia adyuvante sobre el lecho quirúrgico.
 3. Radioterapia y posterior cirugía en ausencia de respuesta completa.
 4. Es un tumor benigno y por tanto no precisa de tratamientos oncológicos complementarios.
157. **En relación con la compresión medular secundaria a infiltración neoplásica de la médula espinal en pacientes con cáncer, señale la respuesta INCORRECTA:**
1. La laminectomía quirúrgica y la radioterapia, sola o complementaria a la cirugía, consiguen una recuperación neurológica inferior al 20 %.
 2. El tratamiento precoz con corticoides reduce el edema vasogénico y limita la progresión de la lesión medular.
 3. Los síntomas más frecuentes son la paraparesia y la reducción de la sensibilidad distal al segmento medular comprimido.
 4. La resonancia magnética es la prueba diagnóstica de elección para la confirmación diagnóstica y la identificación del nivel de compresión.
158. **Además de las posibles complicaciones hemorrágicas ¿qué otro efecto adverso del tratamiento parenteral con heparina puede ser grave y comprometer la vida del paciente?:**
1. Hipopotasemia extrema.
 2. Trastornos gastrointestinales con diarrea abundante y deshidratación.
 3. Alcalosis metabólica por toxicidad tubular renal.
 4. Trombopenia grave acompañada de fenómenos trombóticos venosos o arteriales.
159. **Señale el tumor en el que la braquiterapia NO es una alternativa efectiva de tratamiento:**
1. Adenocarcinoma de endometrio estadio I-B grado 2.
 2. Carcinoma ductal infiltrante de mama tras intervención quirúrgica del lecho tumoral con margen cercano.
 3. Glioblastoma multiforme resecado parcialmente.
 4. Adenocarcinoma de próstata T1N0M0 Gleason 6.
160. **¿Cuál de las siguientes es la complicación metabólica más frecuente en el cáncer?:**
1. Hiponatremia.
 2. Hiperuricemia.
 3. Hiperfosfatemia.
 4. Hipercalcemia.
161. **En el diagnóstico de un proceso linfoproliferativo es fundamental el estudio molecular y del inmunofenotipo. La detección de la translocación 11:14 con afectación de la ciclina D1 es característica de un:**
1. Linfoma folicular.
 2. Linfoma de la zona marginal.
 3. Linfoma linfoblástico.
 4. Linfoma del manto.
162. **Referente a la sarcopenia, es cierto que:**
1. Es un síndrome geriátrico que aparece exclusivamente en pacientes de edad avanzada.
 2. Se caracteriza por pérdida de la masa y la fuerza de la musculatura esquelética.
 3. Es sinónimo de fragilidad.
 4. Se trata con medicamentos que aumentan la masa muscular.

163. ¿Cuál de las siguientes escalas o instrumentos utilizados para valorar la condición de fragilidad en un paciente mayor se basa en el juicio clínico del observador y es, por tanto, la más subjetiva?:
1. El fenotipo de Fried.
 2. La escala clínica de fragilidad (*Clinical Frailty Scale*).
 3. SPPB (*Short Physical Performance Battery*).
 4. *Timed Up & Go*.
164. Uno de los siguientes componentes NO se considera clave para conseguir la eficacia de los programas de valoración geriátrica integral:
1. Liderazgo clínico.
 2. Uso de escalas e instrumentos estandarizados.
 3. Plan por objetivos con trabajo en equipo interdisciplinar.
 4. Intervención intensa de forma temporal.
165. Varón de 78 años con hiperplasia benigna de próstata en tratamiento con finasterida y tamsulosina, independiente para las actividades básicas e instrumentales de la vida diaria y sin deterioro cognitivo. Presenta un creciente número de episodios de escapes de orina involuntarios con sensación de urgencia miccional (actualmente presenta 4-5 escapes durante el día). El sedimento de orina es normal. Tiene un residuo de orina post-miccional de 60 cc. ¿Cuál de las siguientes medidas es la más adecuada?:
1. Iniciar tratamiento con oxibutinina.
 2. Colocar una sonda urinaria.
 3. Retirar el tratamiento con finasterida.
 4. Iniciar medidas higiénicas miccionales con terapia conductual vesical.
166. Mujer de 88 años de edad que consulta por caídas frecuentes, deterioro del estado general, hiporexia e insomnio. Como antecedentes presenta deterioro cognitivo moderado, diabetes mellitus tipo 2 con última hemoglobina glicosilada de 8 %, hipertensión arterial, hipercolesterolemia con LDL de 121 mg/dl y enfermedad renal crónica con un filtrado glomerular de 42 mL/m. En tratamiento con sulfonilureas, simvastatina, benzodiazepinas y valsartan/amlodipino. Indique la actuación más correcta:
1. Habría que intensificar el tratamiento de la diabetes para reducir la hemoglobina glicada.
 2. La hipercolesterolemia está mal controlada, por lo que añadiría ezetimiba.
 3. Revisaría el tratamiento farmacológico para realizar una desprescripción priorizando fármacos imprescindibles.
 4. Aumentaría la dosis de benzodiazepinas para control del insomnio.
167. Mujer de 88 años que presenta episodio de desorientación en espacio y tiempo, inquietud y alteración del nivel de conciencia fluctuante al regresar a casa tras ser dada alta del hospital, tras un ingreso por fractura de cadera. Entre sus antecedentes destacan HTA, hipoacusia leve, deterioro cognitivo leve y osteoporosis. Antes de la fractura era independiente para todas las actividades básicas de la vida diaria, y tras la cirugía ha iniciado la deambulación con andador y las transferencias las realiza con ayuda de una persona. ¿Cuál es el manejo inicial más adecuado del cuadro que presenta?:
1. Valoración del dolor y descartar una impactación fecal.
 2. Iniciar haloperidol.
 3. Iniciar diazepam.
 4. Recomendar reposo en cama y sujeción mecánica para que no se autolesione.
168. Mujer de 38 años que consulta por astenia e hipotensión de seis meses de evolución. Después de una evaluación extensa, en la analítica únicamente destaca cortisol 8 microg/dl (5-25 microg/dl) y ACTH de 240 pg/ml (10-60 pg/ml). ¿Cuál de las siguientes afirmaciones es cierta?:
1. Debe solicitarse test de estimulación con ACTH con la sospecha de insuficiencia suprarrenal primaria.
 2. Se trata de un síndrome de resistencia a la ACTH y debe solicitarse consejo genético.
 3. Debe descartarse tumor hipofisario secretor de ACTH.
 4. Se trata de una secreción ectópica de ACTH y debe buscarse una neoplasia.
169. Mujer de 75 años en tratamiento con sertralina que acude a urgencias por un cuadro confusional. No se evidencian edemas y la tensión arterial es de 130/70 mmHg. En la analítica destaca Na 126 mEq/l y K 4 mEq/l, la natriuria es de 45 mEq/l y se ha descartado la ingesta de diuréticos. ¿De las siguientes cuál es la actitud más correcta?:
1. Se trata de una enfermedad de Addison y deben administrarse corticoides de inmediato.
 2. Administrar suero salino hipertónico a fin de restablecer cuanto antes la natremia.
 3. Indicar restricción hídrica y si no se eleva la natremia pasar a infusión lenta de suero salino.
 4. Solicitar resonancia magnética cerebral, ya que seguramente se trata de una diabetes insípida.

- 170. En el síndrome de Klinefelter, ¿cuál de las siguientes afirmaciones es correcta?:**
1. El tratamiento con testosterona potencia la fertilidad.
 2. Los niveles de gonadotrofinas están disminuidos en la mayoría de los pacientes.
 3. El cariotipo X0 subyace en la mayoría de los casos.
 4. La incidencia de lupus eritematoso es mayor que en los varones de la población general.
- 171. Mujer de 37 años, diagnosticada hace tres meses de enfermedad de Graves, en tratamiento con metimazol y propranolol, que consulta por fiebre y deglución dolorosa. En la exploración física tiene temperatura 38,7°C y la orofaringe está eritematosa, sin exudados. ¿Cuál de los siguientes es el manejo más adecuado?:**
1. Iniciar un tratamiento empírico con penicilina V oral.
 2. Obtener una prueba rápida de detección de antígenos para el estreptococo del grupo A.
 3. Interrumpir el propranolol y obtener un cultivo de orofaringe.
 4. Interrumpir el metimazol y obtener un hemograma con recuento diferencial.
- 172. ¿Cuál de las siguientes neoplasias NO suele asociarse con un síndrome de neoplasia endocrina múltiple tipo MEN-1?:**
1. Adenoma de hipófisis.
 2. Feocromocitoma.
 3. Insulinoma.
 4. Glucagonoma.
- 173. Varón de 58 años, obeso, asintomático, bebedor moderado, que presenta una primera glucemia basal de 153 mg/d con glucosuria negativa. En las semanas siguientes ha tenido otras dos cifras de glucemias basales de 118 y 136 mg/dl. ¿Cuál de las siguientes es la actitud más apropiada para confirmar el diagnóstico de diabetes mellitus?:**
1. Practicar una curva de glucemia con 75 g de glucosa.
 2. Reúne ya criterios diagnósticos de diabetes mellitus.
 3. Solicitar una determinación de insulinemia basal o péptido C.
 4. Solicitar una determinación de hemoglobina glicosilada.
- 174. Varón de 48 años que acude a su consulta por estreñimiento crónico resistente a medidas habituales. Además, refiere palpitations y en las últimas semanas disnea de medianos esfuerzos. Señale, de las posibilidades que se ofrecen, cual le orientaría más para sospechar un diagnóstico etiológico específico:**
1. Realizar un ECG.
 2. Realizar un enema opaco.
 3. Realizar un ecocardiograma.
 4. Preguntar por el país de procedencia.
- 175. Paciente de 62 años que consulta por haber estado en contacto cercano en las últimas semanas con una persona con una tuberculosis activa. El Mantoux es positivo (12 mm). Entre sus antecedentes destaca estar en tratamiento con anticoagulantes orales (acenocumarol) por una trombosis venosa profunda hace unos meses. No refiere fiebre ni tos y se encuentra asintomático. La Rx de tórax es normal. ¿Cuál de los siguientes tratamientos es el más recomendable?:**
1. Isoniacida, durante nueve meses.
 2. Rifampicina, durante cuatro meses.
 3. Isoniacida y rifampicina, durante tres meses.
 4. Isoniacida y rifapentina, durante tres meses.
- 176. ¿Cuál de los siguientes hallazgos semiológicos en un paciente con herpes zóster NO indica una especial gravedad?:**
1. Presencia de vesículas en el conducto auditivo externo.
 2. Afectación multimetamérica.
 3. Afectación del ala nasal.
 4. Lesiones cutáneas en distintas fases evolutivas.
- 177. Paciente de 73 años con antecedentes de hipertensión arterial y diabetes que sufre una neumonía bilateral por SARS-CoV2. Tras recibir oxígeno en gafas nasales, enoxaparina a dosis profilácticas (60 mg/d SC), remdesivir y dexametasona (6 mg/d IV), la evolución clínica no está siendo favorable y en el cuarto día de hospitalización se encuentra taquipneico a 30 rpm, temperatura 38°C y saturación 92 %; comenzando a recibir oxígeno con gafas nasales de alto flujo. Análisis: 12000 leucocitos (75 % neutrófilos), PCR 80 (N<3 mg/L), ferritina 823 (N<350 ng/mL), dímero D 1800 (N <500 ng/mL), procalcitonina 0,45 (N< 0,3 ng/mL). La Rx de tórax muestra una progresión de la neumonía bilateral. ¿Cuál es la actitud terapéutica más recomendable de las siguientes?:**
1. Aumentar la dosis de enoxaparina a dosis anticoagulantes (60 mg/12 h SC).
 2. Aumentar la dosis de esteroides (metilprednisolona, 80 mg/8 h IV).
 3. Añadir tocilizumab.
 4. Añadir meropenem.

178. Paciente de 54 años con antecedentes de alcoholismo crónico y deficientes condiciones de vivienda e higiene. Refiere un cuadro clínico de dos semanas de duración de astenia, febrícula y sudoración nocturna. En la Rx y la TC de tórax se observa una lesión única, cavitada, en el segmento superior del lóbulo inferior derecho, de 4 cm de diámetro, con un nivel hidroaéreo. El estudio microbiológico del esputo es negativo. Decide comenzar con un tratamiento antibiótico empírico. Indique cuál de los siguientes sería el tratamiento MENOS eficaz:
1. Metronidazol IV.
 2. Clindamicina IV.
 3. La asociación de un betalactámico y betalactamasa IV.
 4. Moxifloxacino oral.
179. Paciente de 33 años, residente en Valencia, que consulta por presentar en la mejilla derecha una placa eritemato-anaranjada tras picadura de insecto que ha ido creciendo lentamente hasta alcanzar 1,5 cm y que en las últimas semanas se ha ulcerado y cubierto de una escamocrosta. La lesión solo le origina discretas molestias si se rasca. Entre sus antecedentes destaca psoriasis en placas en tratamiento con adalimumab subcutáneo. Tiene buen estado general y no toma otros fármacos ni refiere alergias a medicamentos. Indique el tratamiento que emplearía:
1. Isotretinoína oral.
 2. Antimoniato de meglumina intralesional.
 3. Corticoesteroides sistémicos.
 4. Amoxicilina oral.
180. Varón de 67 años que presenta un cuadro de 3 meses de duración de astenia y febrícula, a la que se añade en el último mes obstrucción nasal con emisión de moco con algunos coágulos. En los últimos días nota dolor en el ojo derecho y asimetría respecto al contralateral. En la exploración física se objetiva proptosis del globo ocular derecho y la inspección de las fosas nasales constata una mucosa eritematosa con costras serohemáticas. El resto de la exploración es normal. Los análisis de sangre (hemograma, función renal y hepática) son normales, a excepción de una VSG de 65 mm/h; en el análisis de orina se detecta microhematuria y proteinuria de 520 mg/24h. ¿Cuál es el diagnóstico inicial más probable?:
1. Granulomatosis eosinofílica con poliangitis.
 2. Poliangitis microscópica.
 3. Granulomatosis con poliangitis.
 4. Poliarteritis nudosa.
181. Mujer de 45 años sin antecedentes de interés que consulta por presentar sensación disneica de unos 4 días de evolución. La exploración muestra taquicardia rítmica, sin soplos y la auscultación pulmonar es normal. La gasometría arterial muestra una pO₂ de 70 mmHg y una pCO₂ 32 mmHg. El hemograma, la función renal y hepática son normales. Tiempo de protrombina 90 %, tiempo de tromboplastina parcial activada (TTPA) con ratio de 2 respecto al control (N <1,2). ¿De los siguientes diagnósticos cuál es el más probable?:
1. Síndrome antifosfolípido.
 2. Factor V de Leiden.
 3. Hemofilia.
 4. Pericarditis aguda.
182. En el síndrome de Sjögren, uno de los factores pronósticos asociados a una peor evolución es:
1. Poliartrosis de grandes y pequeñas articulaciones.
 2. Fenómeno de Raynaud.
 3. Hepatoesplenomegalia.
 4. Crioglobulinemia.
183. Mujer de 70 años que refiere desde hace 1 mes dolor y rigidez en cinturas escapular y pelviana, que predomina al levantarse y mejora con la movilización, sin fiebre, cefalea ni afectación del estado general. En la exploración física se observa rigidez y dolor a la movilización de hombros y caderas. La analítica muestra una elevación de la VSG y la proteína C reactiva. ¿Qué diagnóstico es más probable y qué tratamiento prescribiría?:
1. Artritis reumatoide, iniciaría tratamiento con metotrexato.
 2. Fibromialgia, iniciaría tratamiento con duloxetina.
 3. Polimialgia reumática, iniciaría tratamiento con corticoides.
 4. Espondilitis anquilosante, iniciaría tratamiento con antiinflamatorios no esteroideos.
184. Mujer de 26 años diagnosticada de lupus eritematoso sistémico, en tratamiento con hidroxiquina, que consulta por sensación de debilidad generalizada que se ha instaurado progresivamente en los últimos 15 días. En la exploración física se aprecia palidez cutánea y en la analítica destaca Hb 7,4 gr/dL, Hcto 31 %, VCM 108. ¿Cuál de las siguientes determinaciones será más útil para decidir la actuación?:
1. Haptoglobina.
 2. Test de Coombs.
 3. Vitamina B12.
 4. Anticuerpos antinucleares.

- 185. La obligación moral de actuar en beneficio de los demás es un principio básico de la bioética que se denomina:**
1. Autonomía.
 2. Beneficencia.
 3. No maleficencia.
 4. Justicia.
- 186. La interconsulta médica en pacientes hospitalizados constituye una actividad habitual entre los especialistas de medicina interna/geriatria, en especial en los servicios quirúrgicos. Indique cuál de las siguientes características NO corresponde al modelo asistencial de interconsulta denominado asistencia compartida:**
1. Responsabilidad compartida.
 2. Atención a demanda.
 3. Atención integral y global.
 4. Comunicación fluida entre médicos.
- 187. ¿Cuál de las siguientes características no es propia de los síntomas que presentan los pacientes con enfermedad crónica avanzada con pronóstico de vida limitada?:**
1. Múltiples.
 2. Intensos.
 3. Estables.
 4. Multifactoriales.
- 188. En relación con el uso de gabapentina como analgésico complementario a los opioides en pacientes con dolor neuropático en cuidados paliativos, señale la respuesta INCORRECTA:**
1. Se inicia con dosis de 100 a 300 mg dos o tres veces al día.
 2. La combinación de gabapentina y nortriptilina no es más eficaz que la gabapentina sola.
 3. La confusión y la somnolencia son efectos secundarios, en particular en pacientes mayores.
 4. Por lo común es eficaz una dosis de 900 a 3.600 mg/día.
- 189. Al cumplimentar el certificado médico de defunción de una persona que ha fallecido como consecuencia de una hemorragia cerebral por traumatismo craneoencefálico tras caída casual en el domicilio, en el apartado I-d (causa inicial o fundamental), deberemos hacer constar que se ha producido por:**
1. Parada cardiorrespiratoria por lesión de centros encefálicos.
 2. Hemorragia intracraneal por traumatismo craneoencefálico.
 3. Caída en el mismo nivel por deslizamiento, tropezón y traspie (Código W01 de CIE-10).
 4. No se debe cumplimentar el certificado por tratarse de muerte violenta.
- 190. Las heridas de disposición paralela y de diferente profundidad, que aparecen en ocasiones en la muñeca del miembro no dominante de una persona como consecuencia de la acción de un arma blanca, son sugestivas de una de las siguientes opciones:**
1. Heridas de lucha, producidas por el manejo de arma.
 2. Heridas de defensa.
 3. Heridas de tanteo (intención autolítica).
 4. Heridas autoproducidas con finalidad de simulación.
- 191. Una vez establecido el diagnóstico de diabetes mellitus tipo 2 y logrado un control bueno o aceptable, dentro de las actividades periódicas de seguimiento, ¿cuándo hay que solicitar una hemoglobina A1c?:**
1. Cada 3 meses.
 2. Cada 6 meses.
 3. Cada 9 meses.
 4. Cada 12 meses.
- 192. Varón de 54 años de edad que acude a su centro de salud tras el alta hospitalaria por un infarto agudo de miocardio. Destacan como antecedentes ser fumador de 25 cigarrillos/día desde los 20 años, bebedor habitual de 6 UBE/día y en varios análisis de años anteriores cifras de colesterol total de 247-298 mg/dl, triglicéridos de 150-216 mg/dl, colesterol-HDL de entre 45-52 mg/dl. En sus antecedentes familiares tiene recogidos que sus padres (86 y 83 años) son diabéticos e hipertensos y que sus dos hermanos (58 y 60 años) están sanos, todos sin enfermedades cardiovasculares. ¿Qué tipo de dislipemia es más probable?:**
1. Disbetalipoproteinemia.
 2. Hipercolesterolemia familiar heterocigota.
 3. Hiperlipemia familiar combinada.
 4. Hipercolesterolemia poligénica.
- 193. Según las recomendaciones preventivas cardiovasculares del Programa de Actividades Preventivas y Promoción de la Salud (PAPPS), indique la opción correcta sobre la periodicidad del cribado de hipertensión arterial en personas mayores de 40 años:**
1. Se recomienda tomar la presión arterial anualmente.
 2. Se recomienda tomar la presión arterial cada dos años.
 3. Se recomienda tomar la presión arterial cada tres años.
 4. Se recomienda tomar la presión arterial cada cuatro años.

- 194. Respecto del síndrome cardiorenal, señale la afirmación FALSA:**
1. Es de causa multifactorial.
 2. Se observa galope S1- S2 y edemas periférico y pulmonar.
 3. Su presencia empeora notablemente el pronóstico y los síntomas de la insuficiencia cardíaca y dificulta su tratamiento.
 4. La anemia asociada a la insuficiencia renal puede agravar los síntomas de la insuficiencia cardíaca.
- 195. Mujer de 66 años con diabetes mellitus tipo 2. Valorando su función renal presenta un estadio G3a/A1. ¿A qué valores corresponde este estadio, el más frecuente en pacientes con nefropatía diabética?:**
1. Filtrado glomerular 45-59 ml/min/1,73 m² y albuminuria < 30 mg/ml.
 2. Filtrado glomerular 30-44 ml/min/1,73 m² y albuminuria < 30 mg/ml.
 3. Filtrado glomerular 45-59 ml/min/1,73 m² y albuminuria 30-300 mg/ml.
 4. Filtrado glomerular 15-29 ml/min/1,73 m² y albuminuria < 30 mg/ml.
- 196. Mujer de 25 años en estudio por una hepatopatía de origen autoinmune, con importante colestasis. Refiere prurito intenso y aparición de lesiones cutáneas sugestivas de xantomas. Niveles de colesterol total 800 mg/dL con colesterol LDL 395 mg/dL. Indique la respuesta correcta respecto a su enfermedad:**
1. Se trata de una hipercolesterolemia secundaria a colestasis.
 2. Es imprescindible realizar un test genético para descartar una hipercolesterolemia familiar.
 3. Dados los niveles de colesterol total y de colesterol LDL se trata de una hipercolesterolemia familiar homocigota.
 4. La eliminación del colesterol es fundamentalmente renal, por lo que hay que excluir una causa primaria de hipercolesterolemia.
- 197. Mujer de 35 años, remitida a urgencias por traumatismo craneoencefálico por caída en patinete, sin pérdida de conciencia ni amnesia. En la exploración se trata de un traumatismo craneoencefálico cerrado con conmoción y cefalea leve sin presencia de náuseas y vómitos. La exploración neurológica es normal y presenta un índice de Glasgow de 15. Ante esta situación ¿qué prueba de imagen está indicada en primer lugar?:**
1. TC craneal sin contraste.
 2. TC craneal con contraste.
 3. Ninguna prueba de imagen.
 4. Radiografía simple de cráneo.
- 198. Varón de 30 años que presenta una insuficiencia respiratoria aguda grave que precisa de intubación orotraqueal a su llegada a urgencia y traslado a UCI para ventilación mecánica invasiva. Se realiza una radiografía de tórax compatible con un distrés respiratorio. ¿Cuál de las siguientes afirmaciones se ajusta mejor al caso clínico?:**
1. La causa más frecuente es infecciosa.
 2. Durante los primeros siete días de evolución se produce normalmente la fase proliferativa.
 3. Se caracteriza por un aumento de la distensibilidad del pulmón.
 4. La relación entre la presión parcial de oxígeno y la fracción inspirada de oxígeno es superior a 300.
- 199. Varón de 83 años con antecedentes de hipertensión arterial, diabetes mellitus e insuficiencia cardíaca que acude a urgencias del centro de salud por un cuadro de disnea de reposo, ortopnea, disnea paroxística nocturna y edemas maleolares de 24 horas de evolución. A su llegada el ECG muestra una fibrilación auricular a 126 lpm y se objetiva TA 79/47 mmHg, SatO₂ 89 %, temperatura 36,7°C y frecuencia respiratoria 26 rpm. En la auscultación se aprecian crepitantes bibasales bilaterales. Se administra oxígeno con mascarilla Venturi al 50 %, furosemida 20 mg IV y morfina 2 mg IV. Se le va a trasladar al hospital en un soporte vital avanzado donde se administrará ventilación no invasiva con presión positiva continua en la vía aérea (CPAP). ¿Cuál es la razón por la que aplicaría la CPAP en este caso?:**
1. Incrementa la capacidad residual funcional de sistema respiratorio.
 2. Es especialmente eficaz en el paciente con hipotensión y alteraciones del ritmo cardíaco.
 3. Produce un aumento de la presión intratorácica que aumenta la precarga cardíaca.
 4. Ocasiona un aumento de la presión transmural del ventrículo izquierdo.
- 200. En relación con el soporte hemodinámico en pacientes con shock séptico, señale la respuesta INCORRECTA:**
1. El control hemodinámico inmediato es fundamental para el pronóstico.
 2. Deben administrarse fluidos (cristaloides) a razón de 30 ml/kg en la primera hora de atención.
 3. Debe administrarse hidrocortisona si tras el primer litro de cristaloides no se ha logrado el control hemodinámico.
 4. Debe iniciarse una perfusión con noradrenalina si tras la administración de fluidos no se logra control hemodinámico (tensión arterial media superior a 65 mmHg).

201. Señale de entre los siguientes aquel factor etiológico NO relacionado o implicado en la etiopatogenia de la miocardiopatía por estrés o síndrome de tako-tsubo:

1. Disfunción microvascular.
2. Mayor susceptibilidad de los receptores catecolaminérgicos en el miocardio.
3. Espasmo coronario.
4. Enfermedad coronaria obstructiva significativa.

202. ¿Cuál de estos síntomas NO va a favor de un vértigo de origen central por lesión en el tronco cerebral?:

1. La presencia de hipoacusia y acúfenos acompañando al vértigo.
2. La aparición de diplopia acompañando al vértigo
3. La descripción del vértigo como una sensación de inestabilidad, siendo menos frecuente que sea un vértigo rotatorio
4. Que en la exploración se objetive un nistagmo vertical.

203. La distrofia fascioescapulo humeral:

1. Se transmite con carácter autosómico recesivo.
2. Afecta más frecuentemente a mujeres.
3. Afecta al músculo pectoral mayor en estadios precoces.
4. Acorta significativamente la esperanza de vida.

204. En relación con los aneurismas de aorta abdominal, señale la respuesta FALSA:

1. Está indicada su reparación quirúrgica cuando el diámetro aneurismático supera los 5-5,5 cm de diámetro.
2. Suelen ser asintomáticos y de diagnóstico casual en el transcurso de pruebas de imagen hechas por otros motivos.
3. La complicación más frecuente es la trombo-sis aneurismática.
4. En caso de rotura está indicado el tratamiento quirúrgico urgente mediante cirugía abierta o endovascular.

205. Varón de 61 años, fumador e hipertenso, que acude a urgencias por pérdida súbita de fuerza y sensación de hormigueo en la mano derecha de unos 15 minutos de duración, con recuperación posterior casi completa. ECG: ritmo sinusal a 93 lpm. En relación con el diagnóstico más probable, señale la respuesta FALSA:

1. Una causa probable es una embolia arterioarterial por desprendimiento de una placa carotídea.
2. El ecografía-doppler de troncos supraaórticos es poco útil para el diagnóstico.
3. Es necesario realizar una TC craneal para evaluar la repercusión sobre el parénquima cerebral.
4. El tratamiento quirúrgico está indicado si las pruebas de imagen revelan una estenosis carotídea >70%.

206. Ante un derrame pleural derecho con los siguientes parámetros: pH 7,49; proteínas en líquido pleural 3,8 g/dl; LDH en líquido pleural 360 UI/L; proteínas en suero 5,9 g/dl; LDH en suero 210 UI/L. Podemos afirmar que nos encontramos ante un:

1. Derrame pleural tipo trasudado, por tanto es necesario tratar la causa subyacente.
2. Derrame pleural tipo exudado, probablemente secundario a insuficiencia cardíaca.
3. Derrame pleural tipo exudado del que se debe investigar la causa.
4. Los valores medidos no son creíbles y se requiere la toma de una nueva muestra.

207. En una crisis de asma bronquial, en la fase inicial la gasometría arterial suele mostrar:

1. pH y PaCO₂ normales con descenso de la PaO₂.
2. PaO₂ normal con descenso de la PaCO₂ y aumento del pH.
3. Disminución de la PaCO₂ y la PaO₂ con aumento del pH.
4. Aumento de la PaCO₂ con descenso de la PaO₂ y del pH.

208. Varón de 53 años sin antecedentes de interés que tras un mal movimiento en el gimnasio nota un dolor lumbar que al pasar las horas se irradia hacia la pierna derecha por la parte posterior y llega al borde lateral del pie. Presenta en la exploración maniobra de Lasègue positiva a 40°, reflejo aquileo abolido y no se puede poner de puntillas. El diagnóstico etiológico más probable es:

1. Hernia discal L2-L3 derecha.
2. Hernia discal L3-L4 derecha.
3. Hernia discal L4-L5 derecha.
4. Hernia discal L5-S1 derecha.


209. En la endoscopia oral de un paciente con pirosis de larga evolución se aprecia una mucosa rosada ascendente en llamas, sin erosiones ni úlceras. Se toman biopsias esofágicas que demuestran la presencia de epitelio metaplásico, con 3-4 eosinófilos por campo y sin displasia. El diagnóstico más probable es:


1. Esófago de Barrett.
2. Esofagitis eosinofílica.
3. Enfermedad por reflujo gastro-esofágico no erosiva.
4. Esofagitis grado B de Los Ángeles.

210. Señale cuál de las siguientes NO es una manifestación usual de las metástasis leptomeningeas de los carcinomas:

1. Radiculopatía cervical.
2. Hemiparesia.
3. Neuropatía de pares craneales.
4. Encefalopatía por hidrocefalia.

MEDICINA 2021



**MINISTERIO DE SANIDAD**

PRUEBAS SELECTIVAS 2021

MEDICINA

CUADERNILLO DE IMÁGENES

ADVERTENCIA IMPORTANTE

- 1. MUY IMPORTANTE:** Compruebe que este Cuadernillo de Examen de Imágenes, integrado por 25 imágenes, lleva todas sus páginas y no tiene defectos de impresión. Si detecta alguna anomalía, pida otro a la Mesa.
2. Recuerde que el tiempo de realización de este ejercicio es de **cuatro horas y treinta minutos improrrogables**.
3. **No se entregará**, en ningún caso, el **Cuadernillo de Examen de Imágenes**. Las distintas versiones de los cuadernos de examen se publicarán en la Web del Ministerio de Sanidad, al cierre de la última mesa de examen.

IMAGEN 23

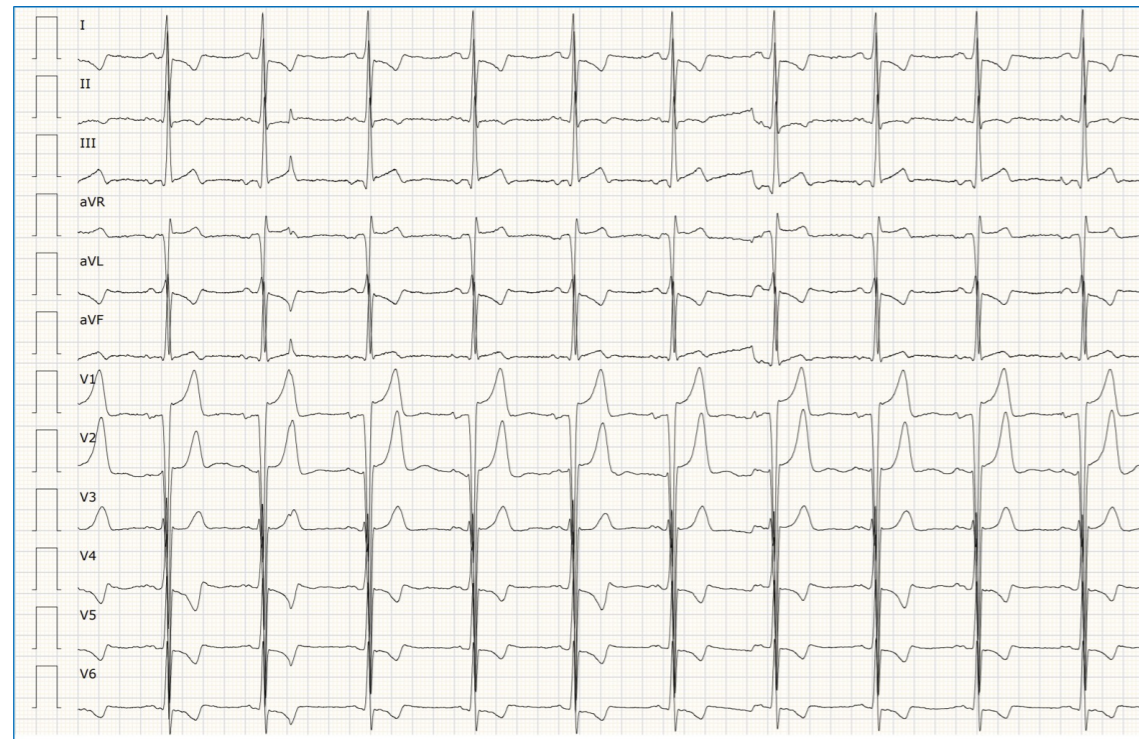

IMAGEN 1

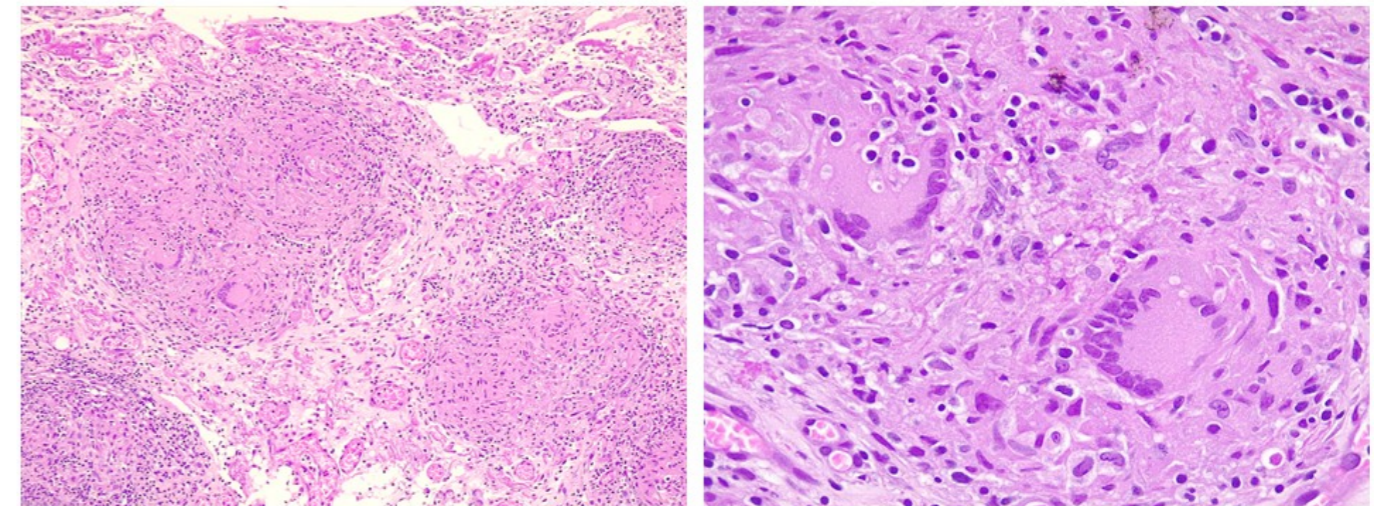


IMAGEN 2

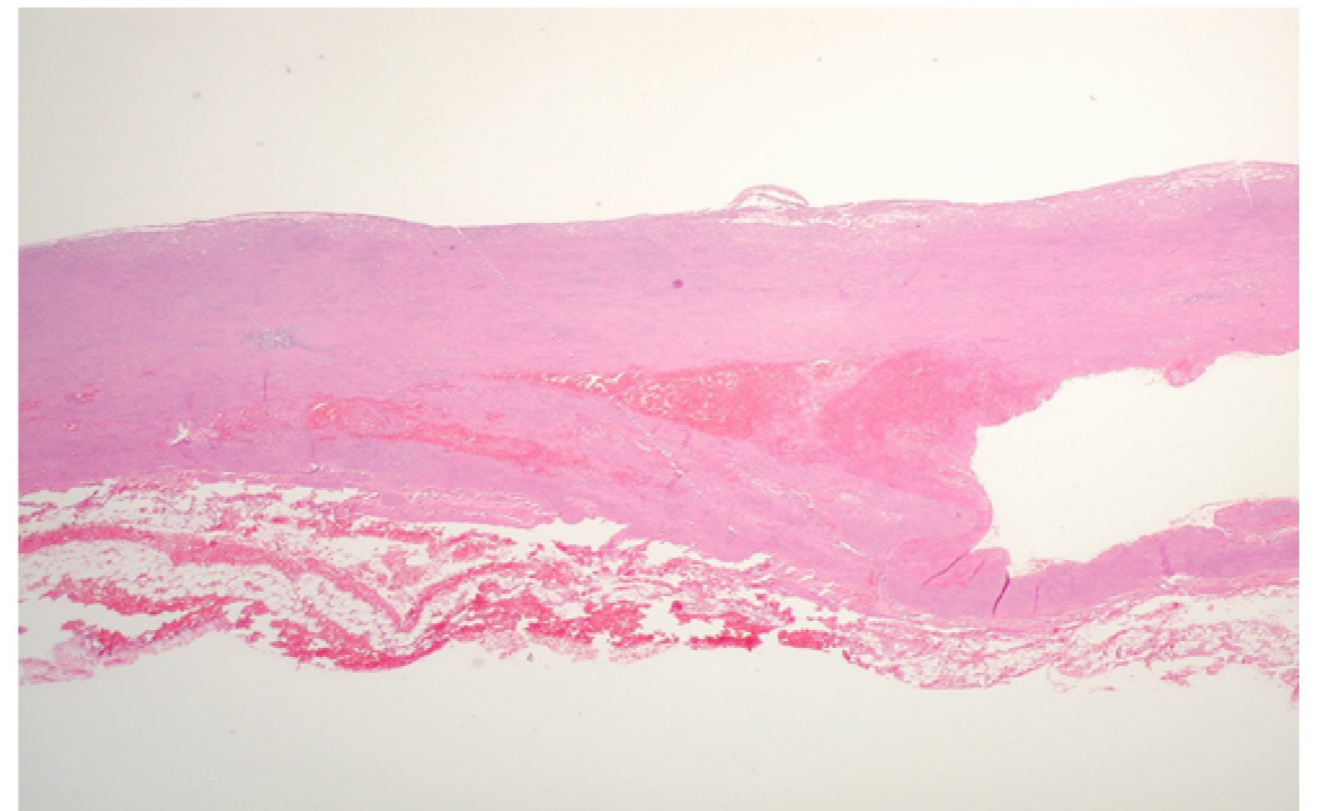


IMAGEN 24

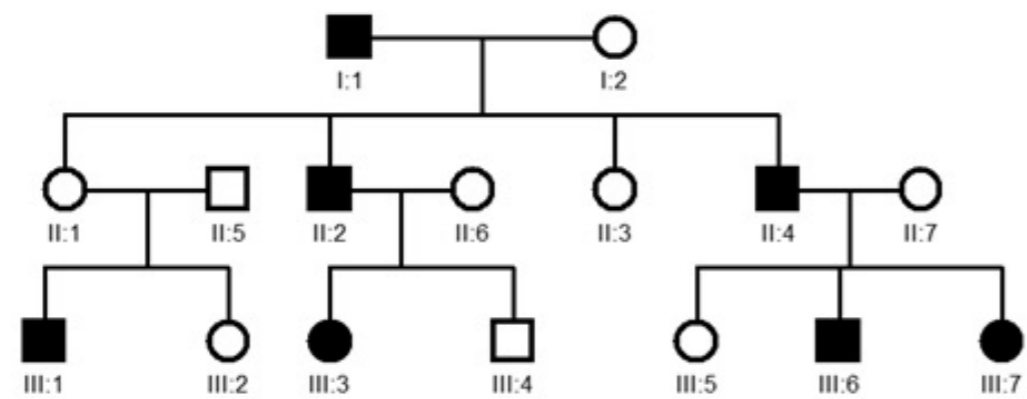


IMAGEN 3

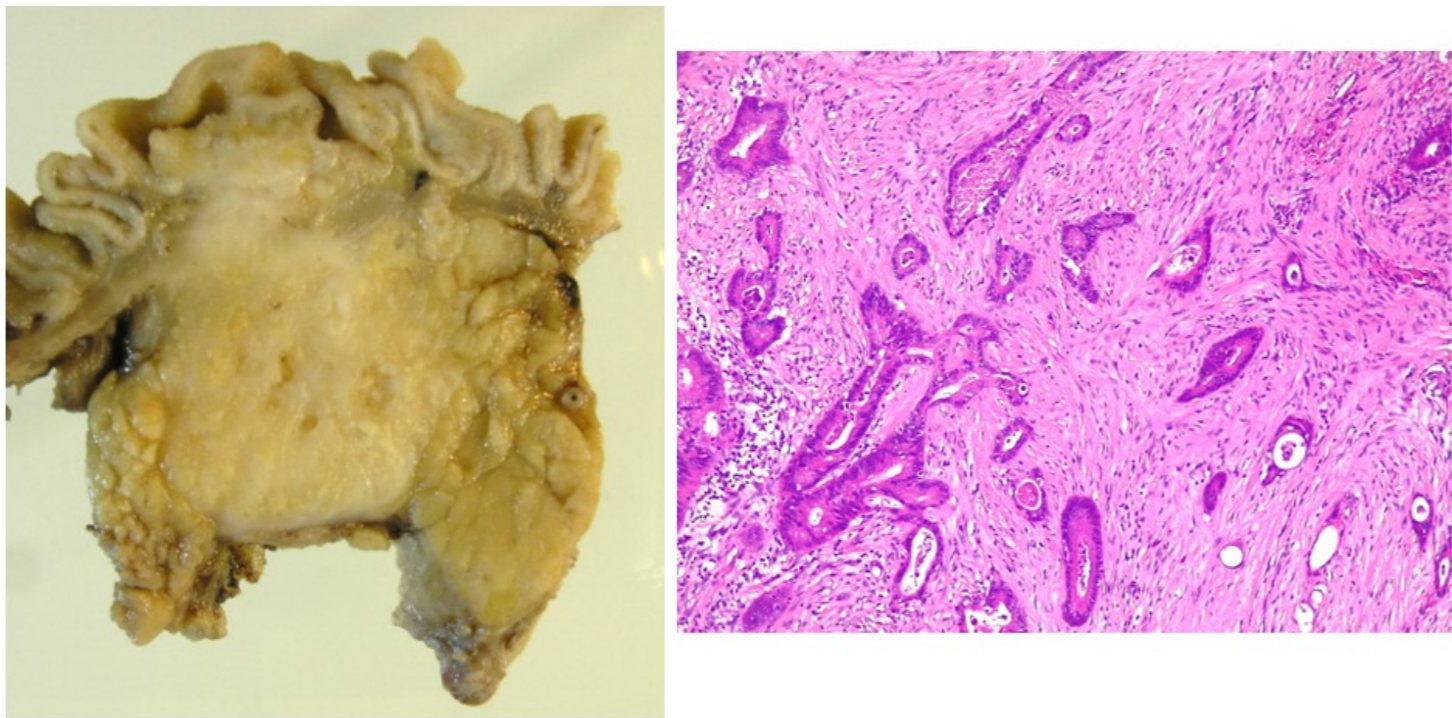


IMAGEN 21

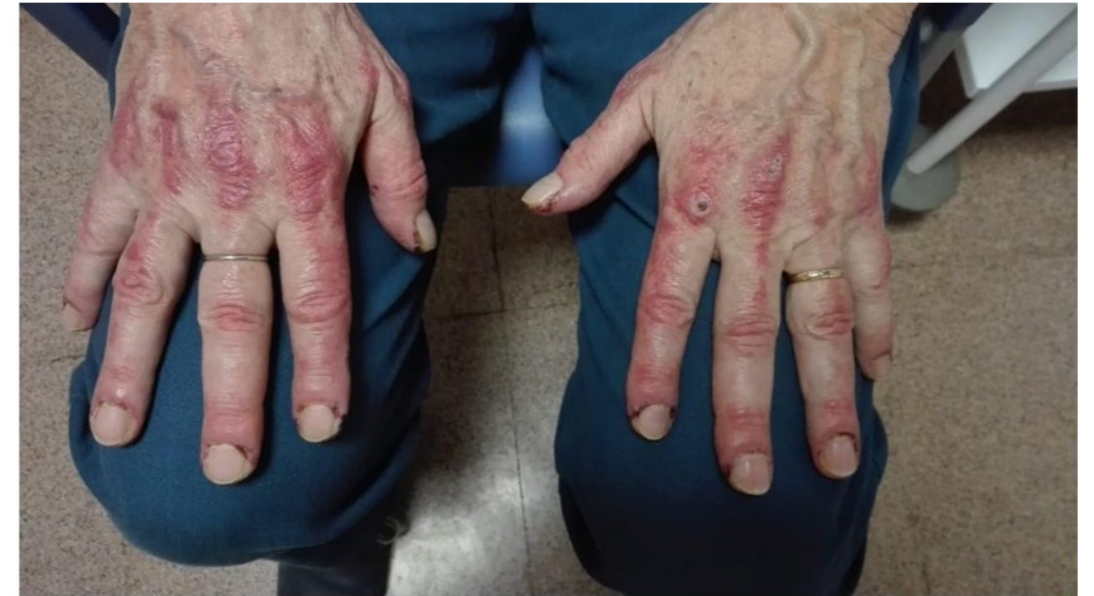

IMAGEN 4

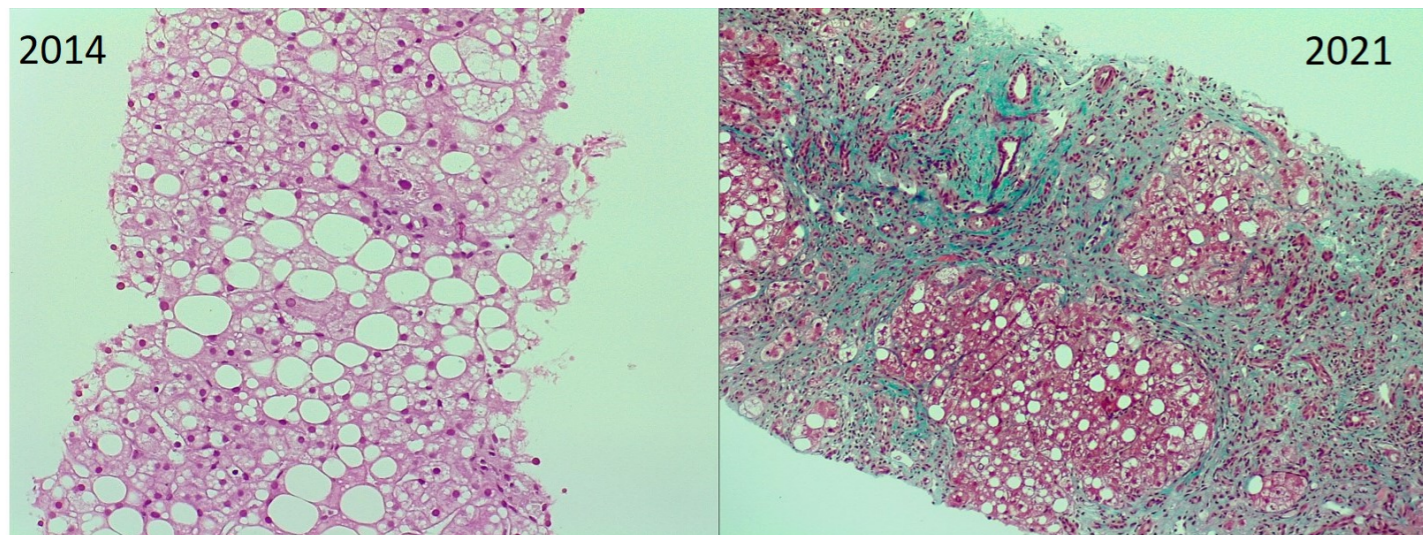


IMAGEN 22

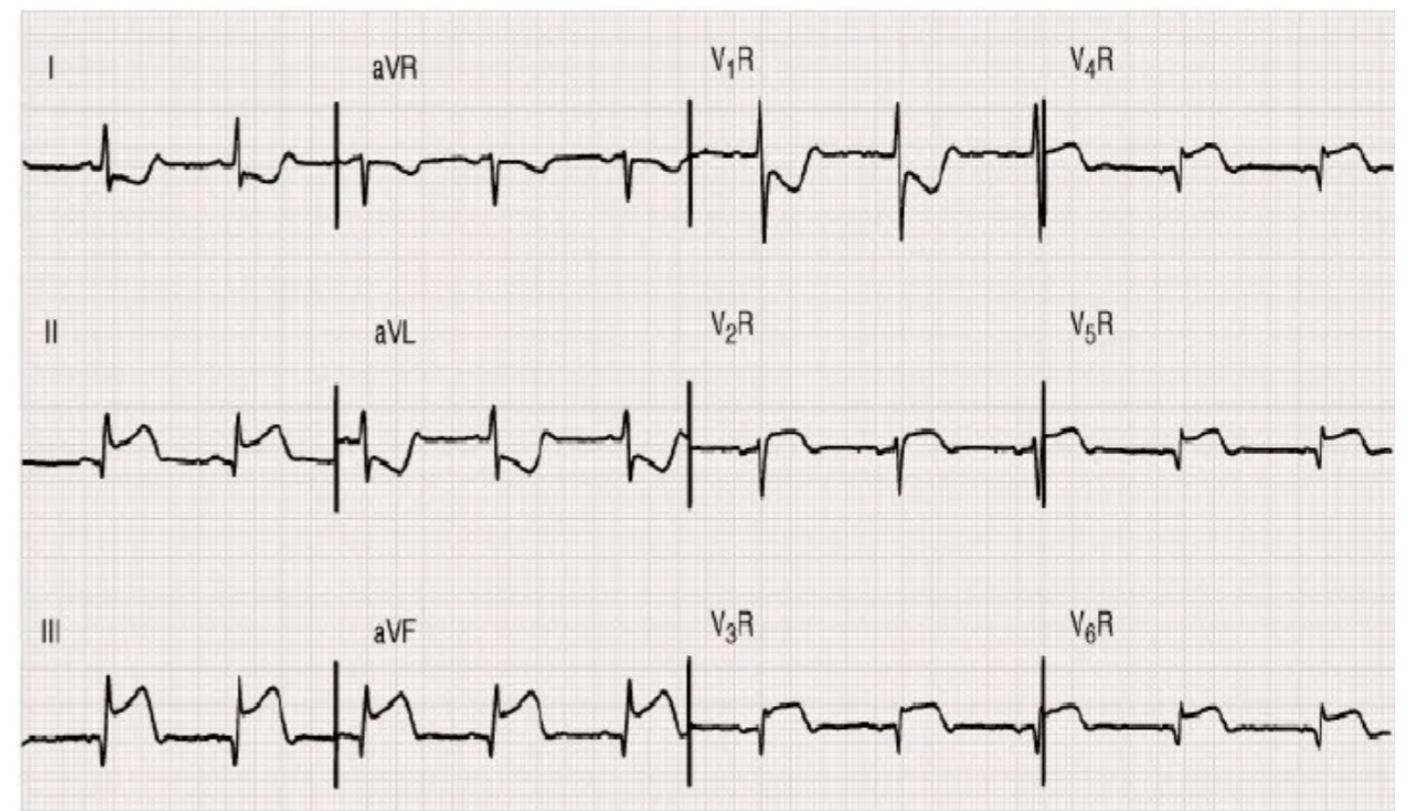
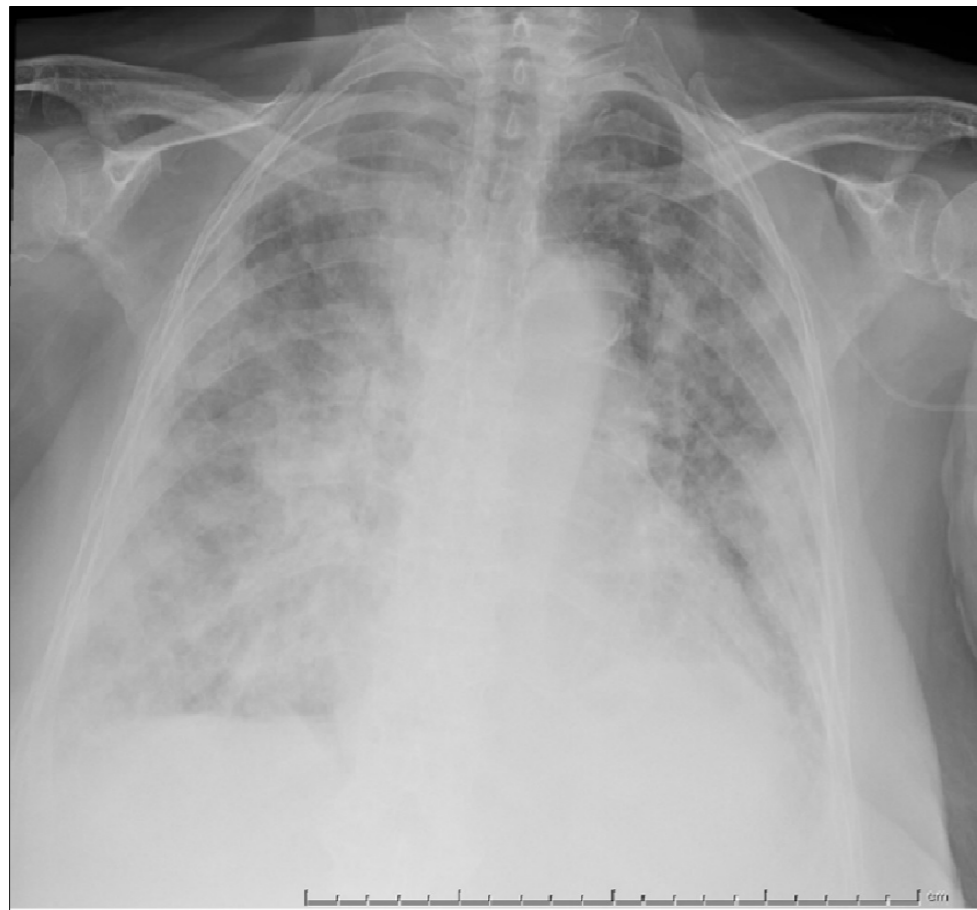


IMAGEN 19

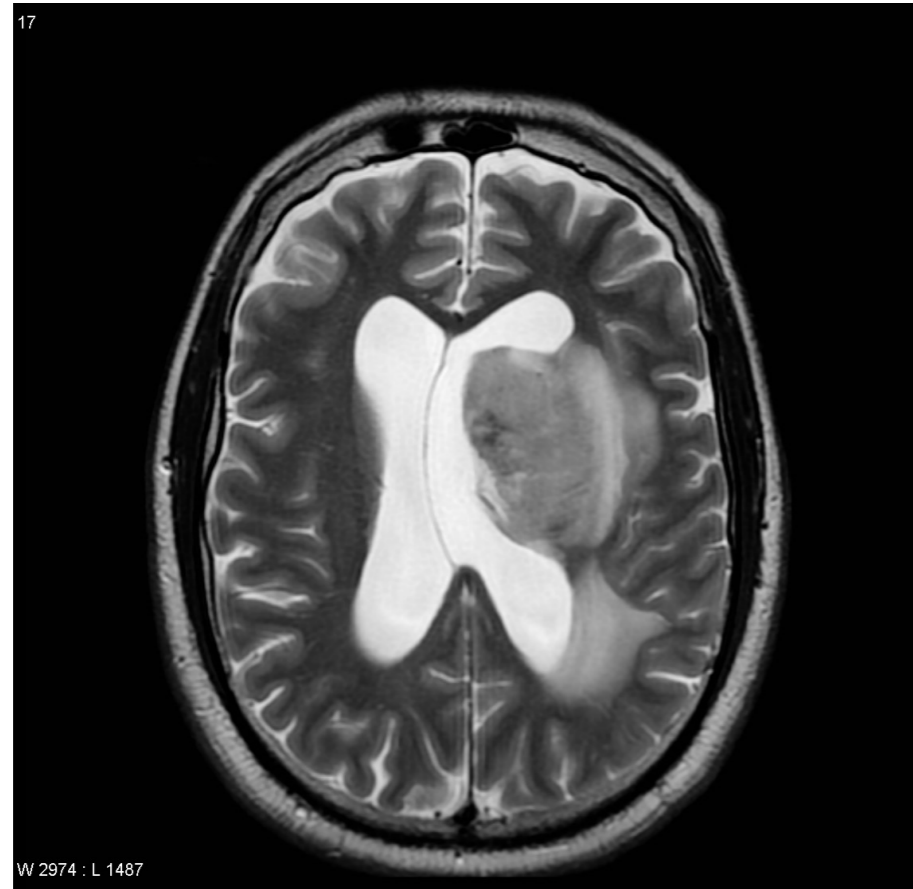

IMAGEN 20



PAG 10

IMAGEN 5

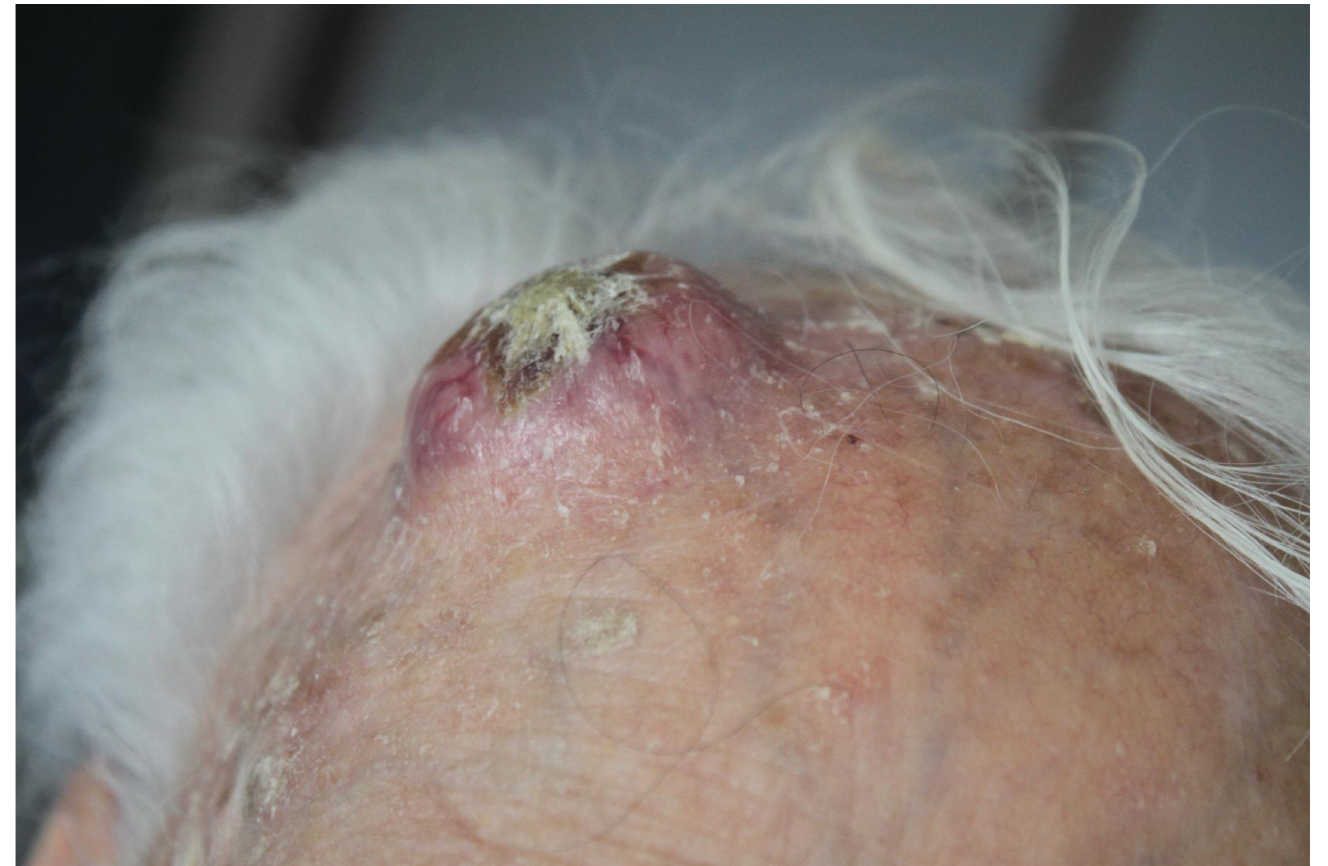
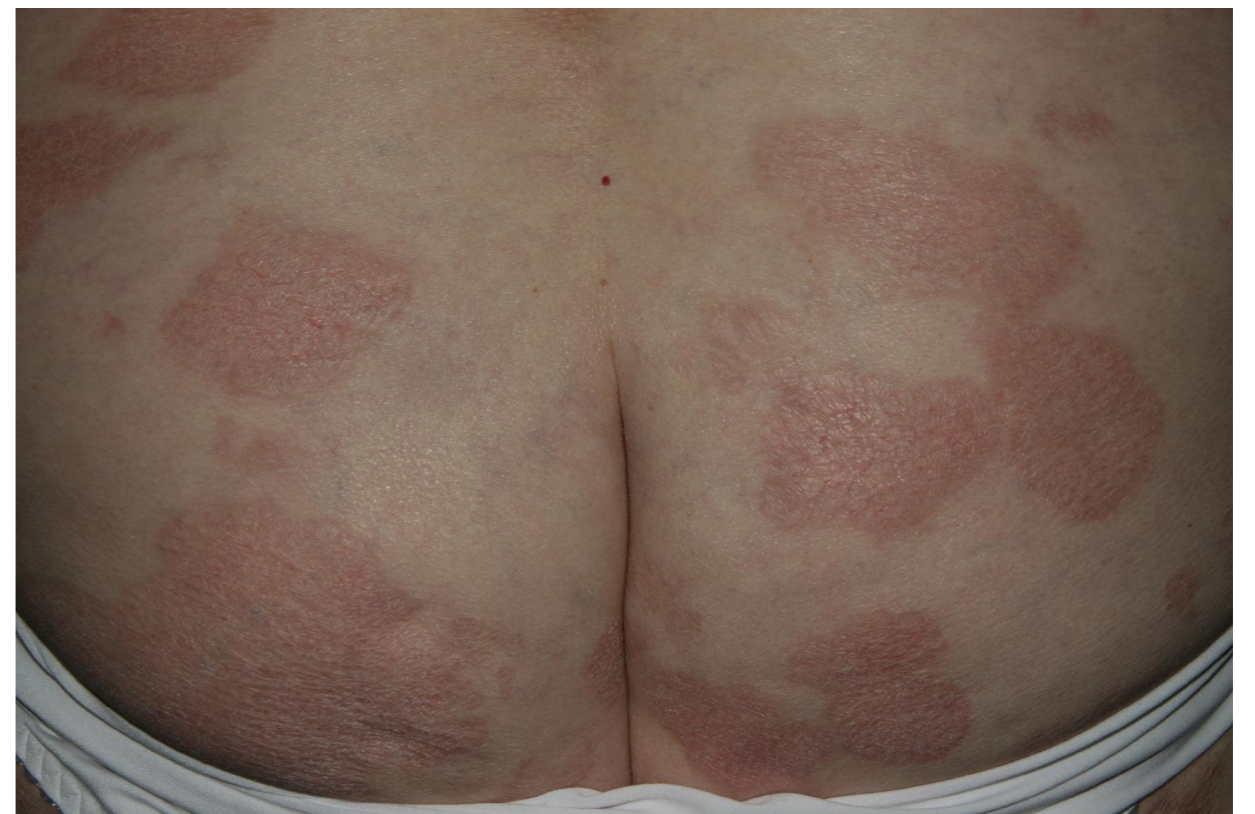
IMAGEN 6



PAG 3

IMAGEN 7

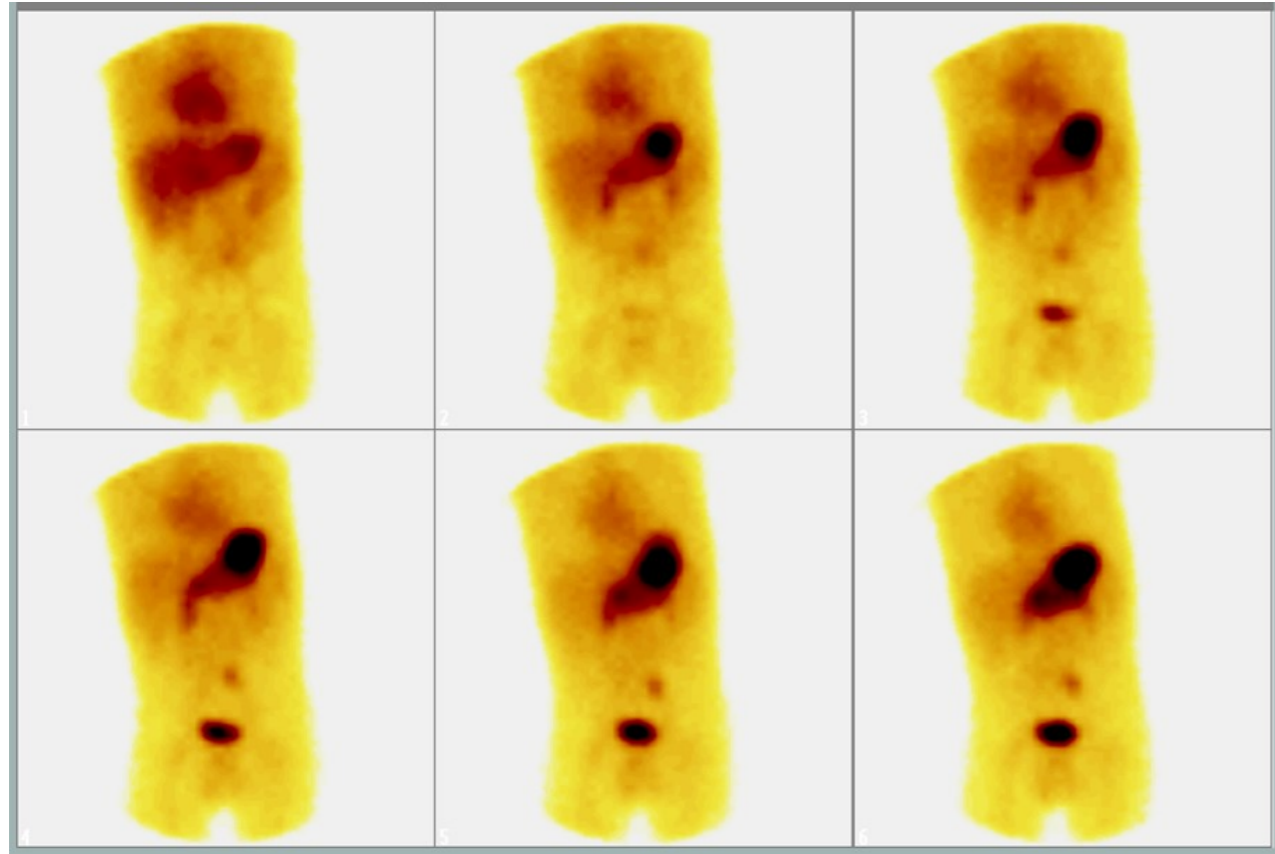


IMAGEN 8

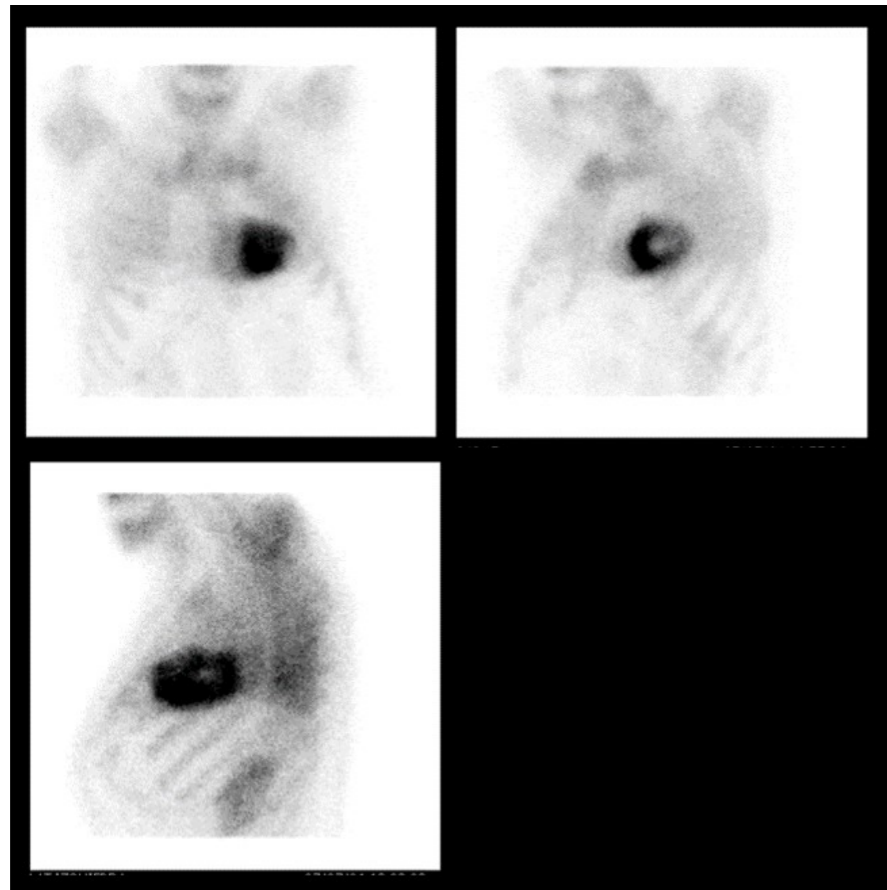


IMAGEN 17

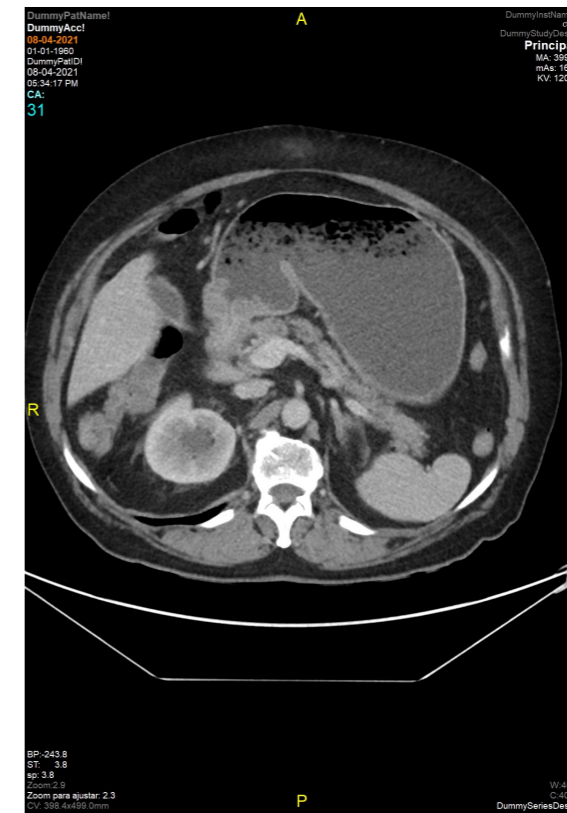


IMAGEN 18

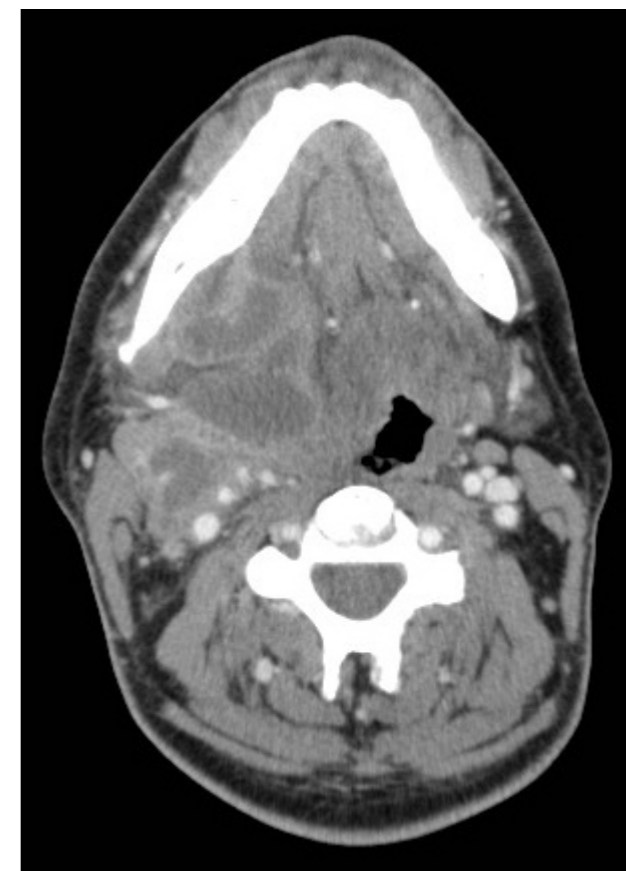

IMAGEN 15

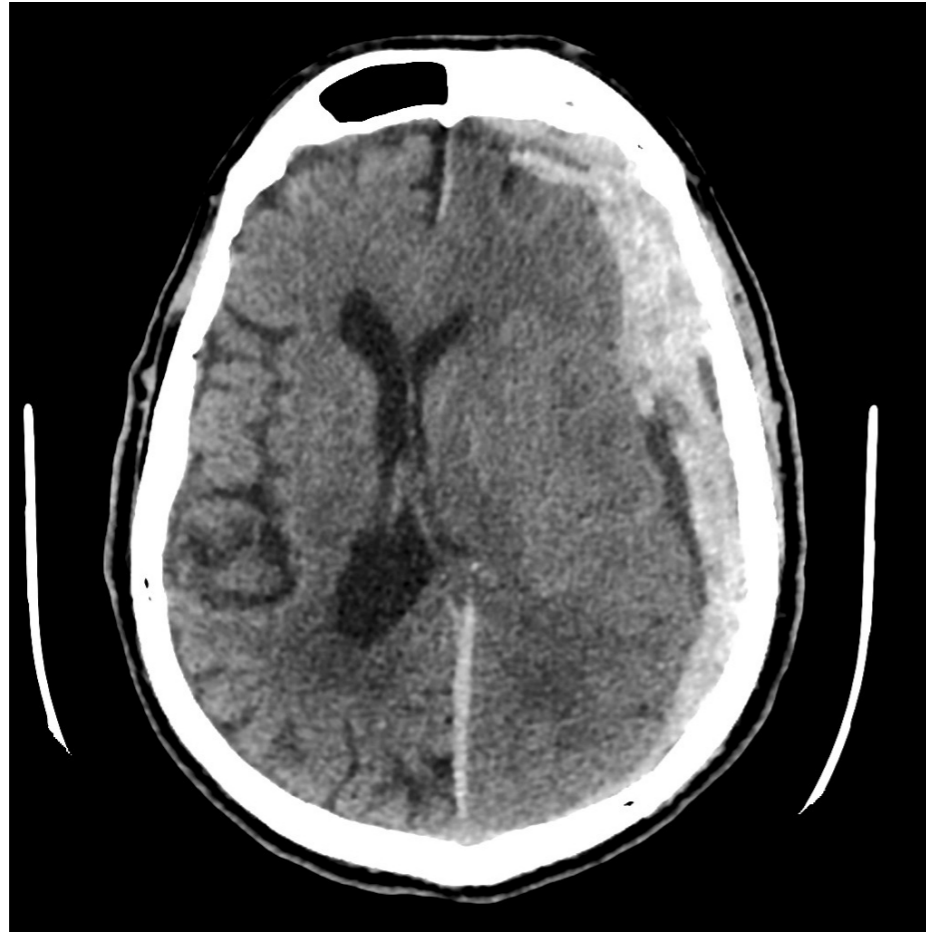
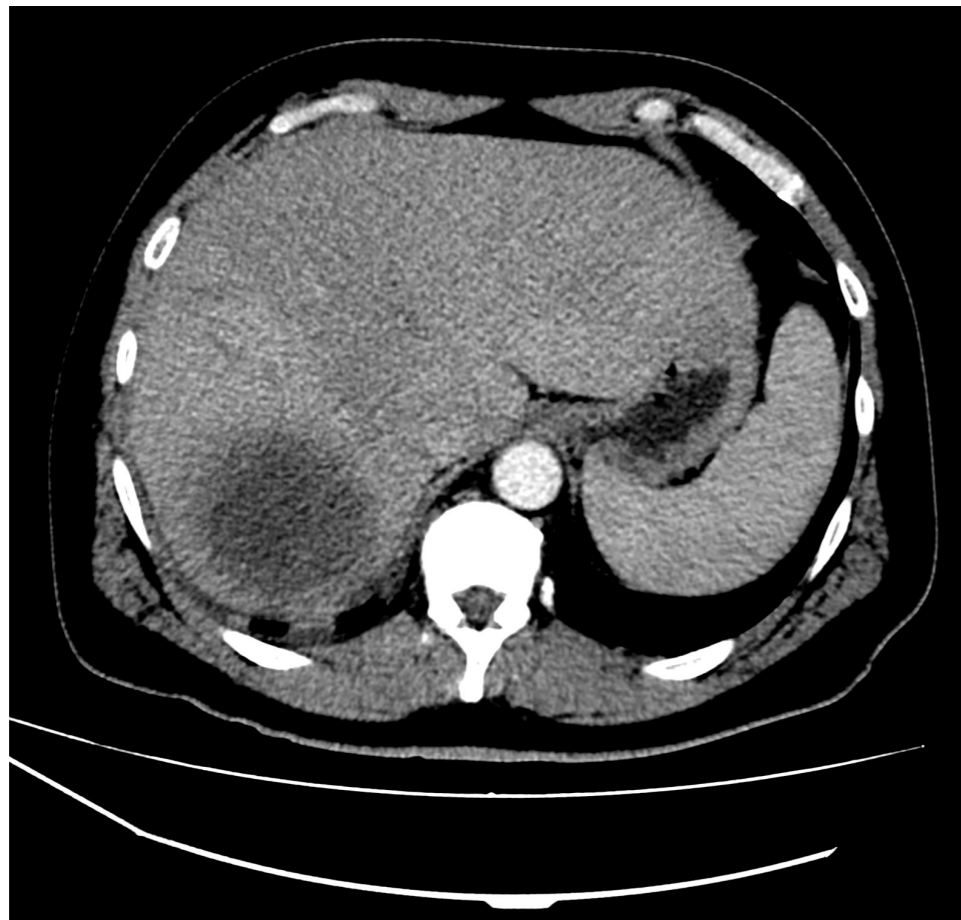
IMAGEN 16



PAG 8

IMAGEN 9

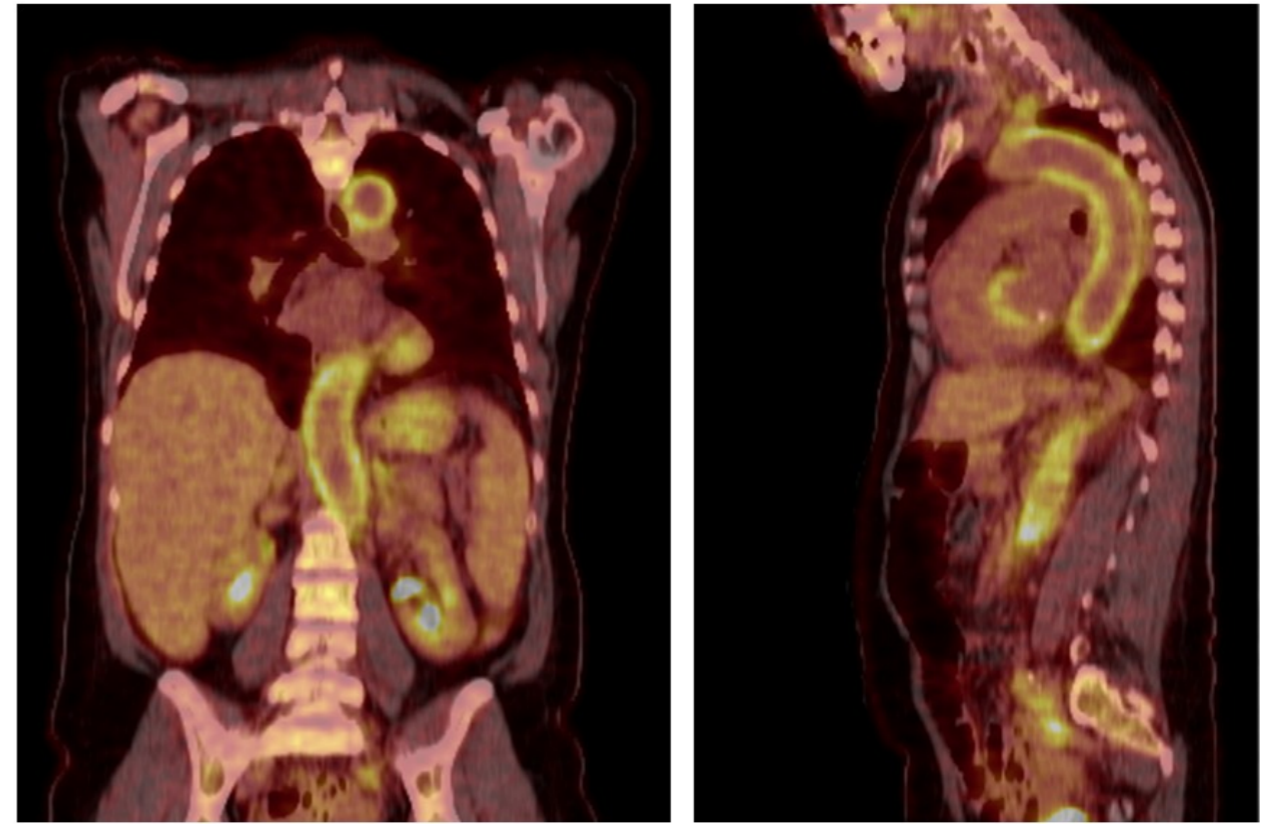
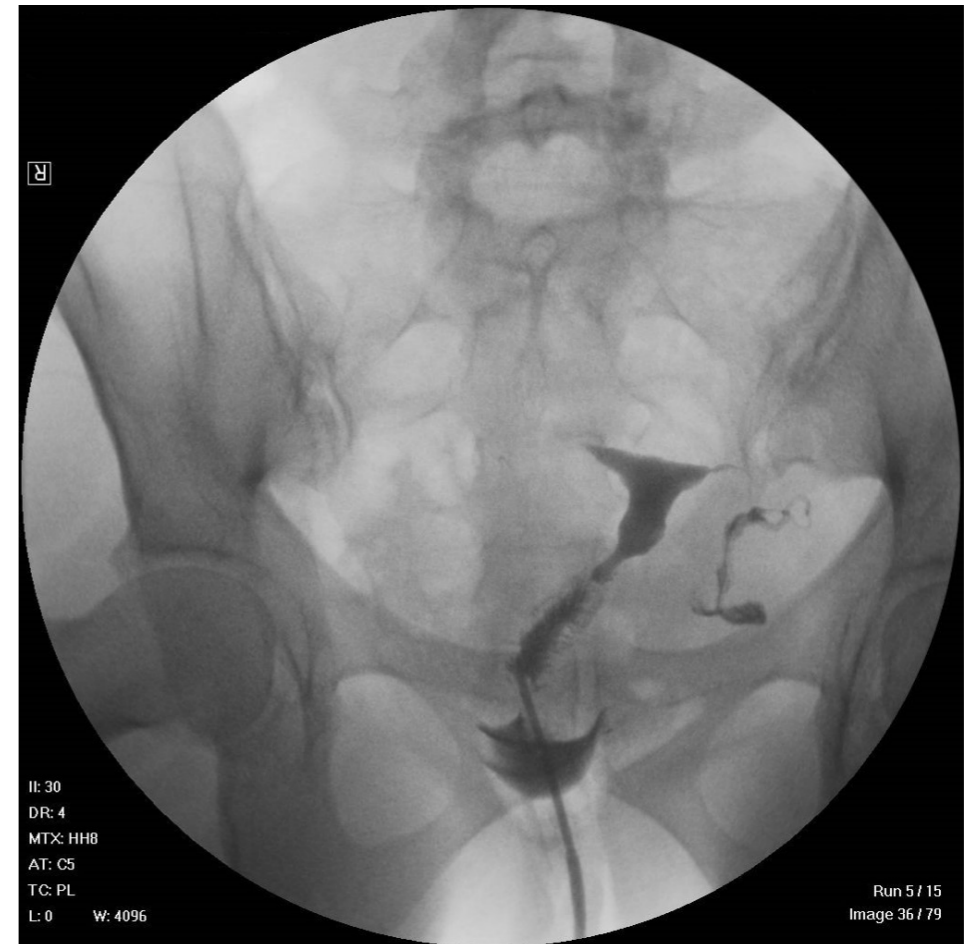


IMAGEN 10



PAG 5

IMAGEN 11

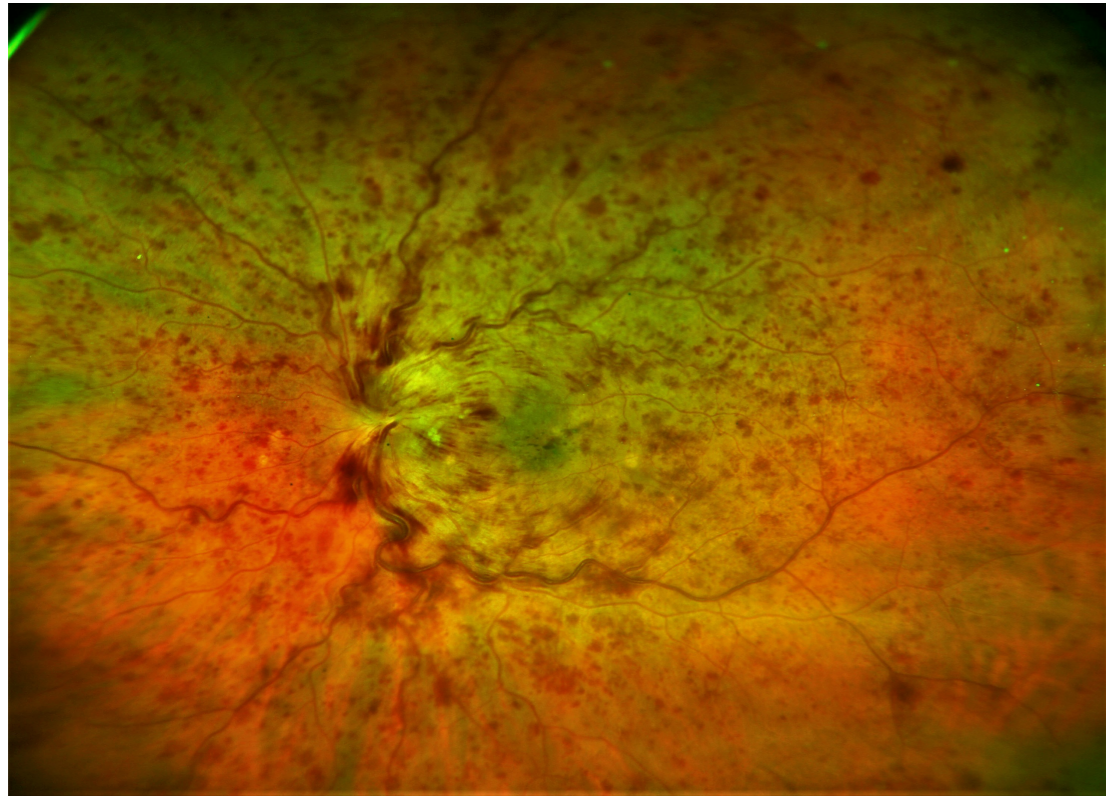


IMAGEN 12

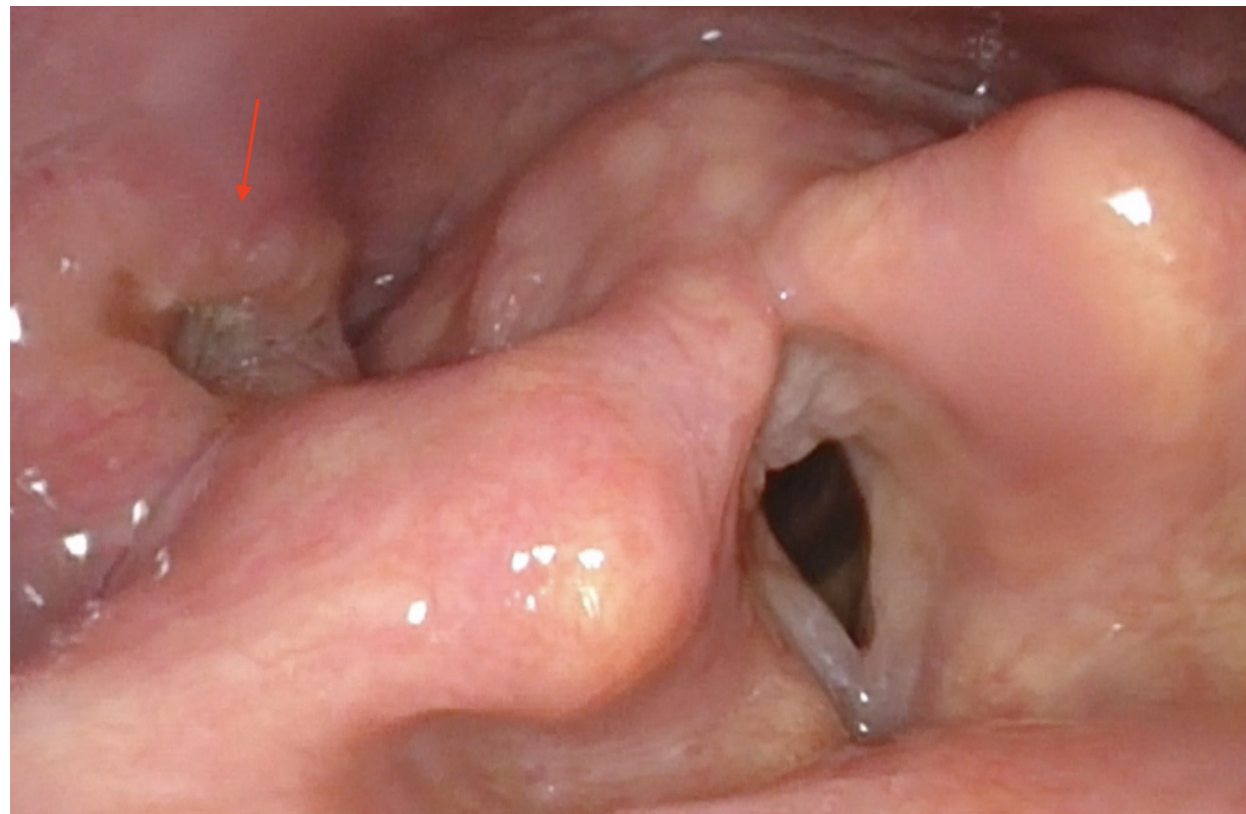


IMAGEN 13

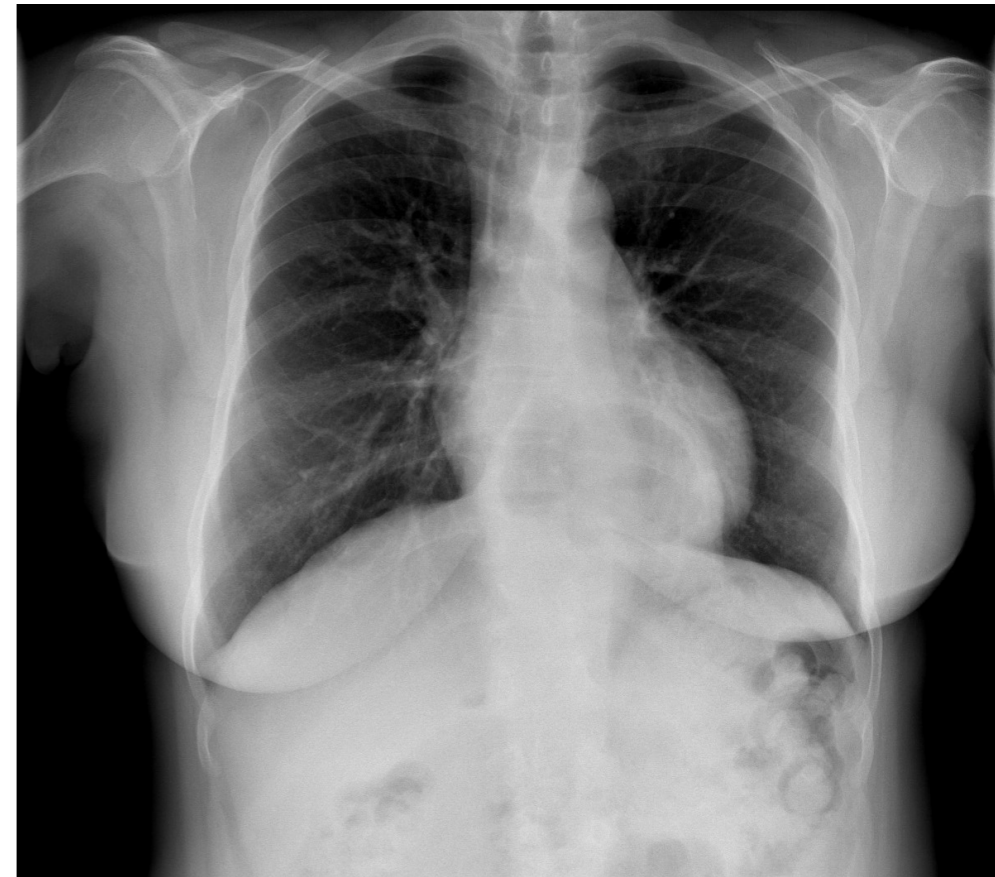

IMAGEN 14

